

FACULDADE DE MEDICINA DA BAHIA

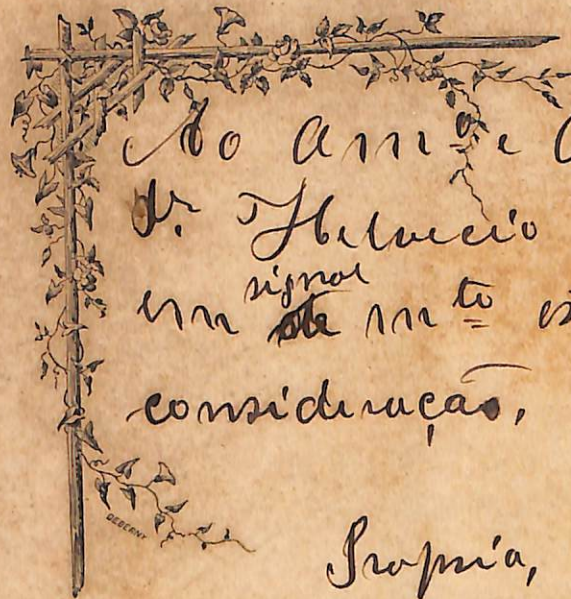
Director—Dr. Alfredo Britto

Vice-Director—Dr. Alexandre E. de Castro Cerqueira

Lentes Cathedaticos os Cidadãos Drs. Materias que leccionam

José Carneiro de Campos.	1. ^a Secção	Anatomia descriptiva.
Carlos Freitas		Anatomia medico-cirurgica
Antonio Pacifico Pereira	2. ^a Secção	Histologia.
Augusto Cesar Vianna		Bacteriologia.
Guilherme Pereira Rebello		Anatomia e physiologia patho- logicas.
Manoel José de Araujo	3. ^a Secção	Physiologia.
José E. Freire de Carvalho Filho		Therapeutica.
Luiz Anselmo da Fonseca.	4. ^a Secção	Hygiene.
Raymundo Nina Rodrigues		Medicina legal e toxicologia.
Braz do Amaral	5. ^a Secção	Pathologia cirurgica.
Fortunato Augusto da Silva Junior		Operações e apparatus.
Antonio Pacheco Mendes.		Clinica cirurgica, 1. ^a cadeira
Ignacio M. de Almeida Gouveia		" " 2. ^a cadeira
Aurelio Rodrigues Vianna	6. ^a Secção	Pathologia medica.
Alfredo Britto		Clinica propedeutica.
Anisio Circundes de Carvalho.		" medica, 1. ^a cadeira.
Francisco Braulio Pereira		" " 2. ^a cadeira.
Antonio Victorio de Araujo Falcão	7. ^a Secção	Materia medica, pharmacologia e arte de formular.
José Rodrigues da Costa Dorea		Historia natural medica.
José Olympio de Azevedo		Chimica medica.
Beoleciano Ramos	8. ^a Secção	Obstetricia.
Climerio Cardoso de Oliveira.		Clinica obstetrica e gynecologica
Frederico Castro Rebello	9. ^a Secção	Clinica pediatrica.
Francisco dos Santos Pereira	10. ^a Secção	Clinica ophtalmologica.
Alexandre E. de Castro Cerqueira	11. ^a Secção	Clinica dermatologica e syphi- ligraphica.
João Tillemont Fontes	12. ^a Secção	Clinica psychiatrica e molestias nervosas.
João E. de Castro Cerqueira		Em disponibilidade.
Sebastião Cardoso.		Idem.
Substitutos os Cidadãos Drs.:		
Afonso de Carvalho (int.)	1. ^a secção	Pedro da L. Carrascosa. 7. ^a secção
Gonçalo M. S. de Aragão. 2. ^a "		José Julio de Calasans. " "
Pedro Luiz Celestino.	3. ^a "	J. Adeodato de Souza. 8. ^a " "
Josino Correia Cotias.	4. ^a "	Alfredo F. de Magalhães. 9. ^a " "
Antonino B. dos Anjos (int)	5. ^a "	Clodoaldo de Andrade. 10. ^a " "
João A. Garcez Froes	6. ^a "	Carlos F. Santos 11. ^a " "
Dr. Luiz Pinto de Carvalho (interino), 12. ^a secção		
Secretario—Dr. Menandro dos Reis Meirelles		
Sub-Secretario — Dr. Matheus Vaz de Oliveira		

A Faculdade não approva nem reprova as opiniões emittidas nas theses que lhe forem apresentadas.



Boa tarde e distincto cumprimento
Dr. Feliceo de Andrade
em ^{signal} de muito estima e alta
consideração,

Propria, 5 de Março

Pernambuco Francisco

A MEUS EXTREMOSOS PAES

*Respeitosamente peço venia para depositar em vossas mãos a
minha These; ella vos pertence.*

*Que as vossas fervorosas aspirações para este almejado fim se
transmutem em energias que me animem o espirito, para que, so-
branceiro, possa arrostar as desillusões de minha profissão.*



A MINHA SAUDOSA IRMÃ

Antonia Franco

Sobre o teu frio jazigo, junto ao qual se ergue, solitario e triste, alto cypreste, denunciando a morada eterna dos mortos, deposito um ramillete de saudades, cujas petalas, dispersas pelos ventos, como que se transformam em preces, subindo ao throno Divino a implorar o descanso infindo para tua alma.



AO MEU CUNHADO E SAUDOSO AMIGO

João Gomes de Menezes

Tão cedo desaparecido do cenário do mundo

SAUDADES.

AOS MEUS IRMÃOS

Como prova indelevel de sincera
amisade, dedico-vos minha These.

AO MEU TIO

ALBANO DO PRADO PIMENTEL FRANCO

Muita estima e consideração.

AOS MEUS CUNHADOS

Norberto da Silveira Goes
e José Faes Franco

Muita amisade.

Dr. Antonio Militão de Bragança

Homenagem ao vosso talento, il-
lustração e excelsas qualidades.

Dr. Evangelino de Faro

Em signal de apreço aos vossos
dotes intellectuaes e boas qualidades.

Aos meus parentes fallecidos

Lágrimas.

AOS PARENTES E AMIGOS

Immorrecoira gratidão.

EXORDIO

No evolver constante da sciencia, em que se assiste aos espantosos progressos e ao concerto de idéas dos Sabios, que, como timoneiros destemidos, vão rasgando novos horisontes promissores á sciencia de Hyppocrates, levando tudo para o perfeito e pratico; vem a pello a Ophtalmologia, com cabedal scientifico enorme, a engrandecer efficaamente a Medicina.

Não podemos absolutamente attenuar a importancia da Ophtalmologia, já como uma especialidade de alta relevancia, já no desobrigar de encargos altos, na resolução de problemas em Medicina geral, em materia de diagnostico.

Quando um clinico, consoante suas idéas, se sente quiçá enredado sem conseguir se desenvencilhar, e fim de estabelecer o diagnostico exacto de um estado morbido, cuja symptomatologia classica ainda não

está assente, seja uma affecção renal, vem a Ophtalmologia evidenciar as alterações no aparelho occular, diagnosticando o Mal de Bright.

Quando duvidas pairam no espirito do clinico, sobre a existencia, real ou não da Tabes Dorsualis, vem á baila o exame do fundo do olho, a elucidar toda a questão. Si nas regiões da Justiça, nos tribunaes, se discute o movel de um desastre que subsegue a um embate de dois trens, é o medico, com os dados que a Ophtalmologia lhe faculta que vae, procedendo ao exame das côres, aclarar a questão.

Alfim, não precisamos mais mencionar o merecimento desta especialidade.

Tendo grande affeição a tudo que diz respeito á Ophtalmologia, a escolhemos simultaneamente para nossa especialidade e confecção da nossa These, cuja dissertação é sobre choroidites.

Não fizemos um estudo de todas as variedades de choroidites, todavia dissertamos sobre as mais importantes, taes como a disseminada atrophica, a syphilitica, a suppurativa, a esclero-choroidite anterior, posterior e a choroidite macular, a que dedicamos especial capitulo.

Ahi está o nosso tão pequeno e singelo, quão despretencioso trabalho.

DISSERTAÇÃO

De tudo quanto eu ouço ou vejo na sociedade, durante ou mesmo fora do exercicio de minha profissão, eu calarei o que não tiver necessidade de ser divulgado, considerando em taes casos a discrição como um dever.

HYPPOCRATES. —



ANATOMIA

E

Physiologia da Choroide

CAPITULO I

Anatomia da Choroide

A choroide é uma membrana cellulo-vascular, situada entre a esclerotica e a retina, de uma espessura menor para traz do que para diante, onde mede um millimetro.

E' o segundo envolvero do olho; compõe-se de duas partes, uma posterior, delgada e uniforme, que se estende do nervo optico até alguns millimetros para diante do equador do olho (*choroide propriamente dicta*), outra anterior, muito mais espessa, denominada *zona ciliar*. Estas duas partes são separadas por uma linha, *ora serrata*.

A consistencia da choroide é fraca, semelhante á da pia mater, da qual pode ser considerada um prolongamento.

A membrana cellulo-vascular apresenta duas superficies, uma exterior, outra interior, e duas aberturas, posterior e anterior.

A superfície exterior é convexa e corresponde em toda a sua extensão á superfície interior da esclerótica, á qual é unida pelos vasos e nervos ciliares, assim como por uma camada de tecido conjunctivo frouxo, denominada *lamina fusca*. A superfície interior é concava e está em relação com a retina, sobre a qual se molda, sem, algumas vezes, lhe adherir. Em alguns animaes esta face apresenta em sua parte postero-externa uma mancha brilhante. E' de um verde dourado no carneiro e no boi, branca orlada de azul no cão e amarello dourado pardo no gato.

A abertura posterior, destinada á passagem do nervo optico, corresponde á abertura posterior da esclerótica.

A choroide é interrompida neste nivel e forma ao nervo optico um canal.

A abertura anterior, chama-se ainda borda anterior da choroide.

Considerada sob o ponto de vista de sua estructura, a choroide se compõe de quatro camadas concentricas, que são de fora para dentro : primeira a *lamina fusca*, segunda a *camada de grossos vasos*, terceira a *camada de capillares*, quarta a *camada vitrea*.

Lamina fusca se designa o tecido conjunctivo situado entre a esclerótica e a choroide. E' constituída por um

systema de laminas conjunctivas que se entrecruzam em todos os sentidos e interceptam entre si espaços livres, que devemos considerar como espaços lymphaticos. Uma camada endothelial mais ou menos continua, forra os diferentes espaços. Sendo os septos que os separam sempre incompletos, os espaços lymphaticos da *lamina fusca* communicam todos entre si e constituem por sua reunião o *espaço supra-choroidio* de Schwable. Encontram-se ainda sobre as laminas conjunctivas da *lamina fusca* numerosas cellulas estrelladas cheias de granulações pigmentares.

Segunda camada. Camada de grossos vasos, stroma choroidiano.

Esta camada comprehende dois planos : um profundo, formado a custa de arterias, e o outro superficial, formado pelas veias.

As arterias da choroide emanam das ciliares curtas posteriores ramos da ophtalmica.

As arterias choroidianas caminham de detraz para diante, parallelamente aos meridianos do olho, e emittem lateralmente numerosos ramos e ramusculos, cujas ultimas divisões vão ter á camada *chorio-capillar*.

As veias da choroide apresentam no seu trajecto e modo de terminar uma disposição verdadeiramente caracteristica ; formam turbilhões, donde os nomes de *vasa*

vorticosa, veias vorticinadas, veias vorticellulas, que lhes dão muitos anatomistas.

Estes turbilhões consistem em um certo numero de venulas, dez a quinze, convergindo para o mesmo ponto, seguindo cada uma direcção curvelinha e se reunindo depois em um unico tronculo; isto é, a reunião de seus afluentes todos mais ou menos contornados em arco, constitue o turbilhão.

São em numero de quatro os turbilhões que occupam o plano mais superficial da camada de grossos vasos. Dos dois turbilhões superiores distingue-se um interno e outro externo; os dois outros são inferiores, interno e externo. Cada um delles dá nascimento a uma grossa veia, a qual se dirige para traz, perfura a esclerotica, para ir se lançar na ophtalmica.

*
**

Os grossos vasos da choroide se banham n'uma athmosphera de tecido conjunctivo, o stroma chorodiano, o qual se compõe: primeiro, fibras de tecido conjunctivo, segundo, finas fibras elasticas, terceiro, fibras musculares lisas, quarto numerosos elementos cellulares, cellulas da choroide.

Estas cellulas, estrelladas e achatadas, emittem numerosos prolongamentos, que se anastomosam con

os prolongamentos visinhos, de maneira a desenhar por sua reunião uma rêde rica.

Nas cellulas encontra-se, tanto no nucleo como no protoplasma, quantidade consideravel de granulações pigmentares.

Ao lado das cellulas fortemente pigmentadas se depara um certo numero de outras desprovidas de pigmento, que não passam de cellulas lymphaticas.

Terceira camada. A camada dos *capillares*, designada geralmente *chorio capillar* ou *membrana de Ruysch*, é essencialmente formada por uma rêde de finos capillares, cujas malhas são irregularmente arredondadas, principalmente na proximidade do nervo optico.

Quarta camada. Membrana vitrea. Esta membrana foi descripta pela primeira vez por Bruch em 1844, donde o nome de *membrana de Bruch, vitrea de Bruch*; é transparente e excessivamente delgada.

A face da membrana que é dirigida para retina é lisa e sua face opposta, em relação com a camada chorio-capillar, apresenta, ao contrario, um aspecto febrilhar.

Zona ciliar. Esta zona intermediaria á choroide propriamente dicta iris, comprehende duas partes mais ou menos distinctas, superpostas no sentido antero-

posterior; o musculo ciliar para diante, os processos ciliares para traz.

O musculo ciliar ainda denominado *musculo de Brucke*, *musculo tensor da choroide*, occupa um plano anterior ou superficial da zona ciliar. Reveste a forma de um anel achatado, tendo um aspecto branco ou melhor pardo. Sua largura attinge a sete millimetros do lado temporal do globo do olho, e seis do lado nasal. Apresenta duas faces, uma anterior, outra posterior.

A anterior applica-se contra a esclerotica, da qual não é separada senão, por um prolongamento delgado da *lamina fusca*. A face posterior corresponde aos processos ciliares.

O musculo ciliar compõe-se de duas ordens de fibras; fibras radiadas e circulares, no homem são fibras lisas.

As fibras radiadas são ainda denominadas, *antero-posteriores* ou *fibras meridianas*; tomam nascimento no anel tendinoso de Dollinger para traz do canal de Schlemm, que é uma dependencia da membrana de descemete.

As fibras meridianas do musculo ciliar terminam, as mais superficiaes no stroma choroidiano, as mais profundas no tecido conjunctivo dos processos ciliares.

As fibras designadas fibras orbiculares, annulares

e equatoriaes, occupam a parte postero-interna do musculo ciliar. A reunião destas fibras constitue um verdadeiro musculo annular, parallello á grande circumferencia da iris.

O musculo ciliar tem ainda o nome de Rouget, que o descobriu em 1856, os anatomistas allemães chamam-lhe *musculo* de Muller, porém este anatomista o descreveu em 1857, portanto cabe ao primeiro a gloria de o ter descoberto.

Quanto ao desenvolvimento comparativo das duas ordens de fibras, ha differença. Os estudos anatomicos de Iwanoff e Arlt demonstram o seguinte: primeiro, as fibras circulares são pouco numerosas ou completamente ausentes nos individuos myopes, segundo, são ao contrario, muito desenvolvidas nos hypermetropes.

Admitte-se geralmente que para o olho normal as fibras radiadas representam nove decimos da massa total do musculo ciliar; as circulares não entram senão por um decimo.

Devemos nos referir ao papel que desempenha o musculo ciliar.

E' um musculo accommodador ou melhor, de accom-



modação; está sob a dependencia de um centro ganglionar, o plexo ciliar, no qual vêm se terminar duas ordens de fibras motores, do motor ocular commum e do grande sympathico.

O motor ocular commum e o grande sympathico são reciprocamente antagonistas; o primeiro é o nervo accommodador para a visão dos objectos approximados, o segundo o é para os objectos afastados,

Processos ciliares. — Tem se dado o nome de *processos ciliares* a uma serie de dobras pyramidaes situadas na parte posterior do musculo ciliar. São em numero de 60 a 80 constituidas essencialmente por plexos vasculares, tecido conjunctivo e algumas fibras musculares lisas, que provêm do musculo ciliar. A face interna dos processos ciliares é coberta por uma camada de epithelio polyedrico, carregada de pigmento *tapetum nigrum*, que lhe dá uma cor negra e que é applicada sobre a lamina vitrea.

Diversos autores verificaram o aspecto glandular do epithelio dos processos ciliares.

Recentemente, porém, Nicati considerou este epithelio como uma glandula, a qual elle suppõe ter a propriedade de segregar o humor aquoso.

São estas as considerações mais importantes relativamente a anatomia da choroide.

CAPITULO II

Physiologia da Choroide

A choroide propriamente dicta é essencialmente uma membrana vascular, forrada na sua face interna por uma camada de cellulas ordinariamente de forma exagonal, contendo pigmentos e encerrando ainda, sobretudo para diante, elementos musculares.

De accordo com o que acabamos de dizer podemos attribuir á choroide tres papeis principaes.

Primeiro. Como organ vascular, a choroide é destinada a servir de apparelho de aquecimento á membrana nervosa subjacente á retina.

Numerosas arterias, ciliares ou choroidianas, e as rêdes venosas formam *os vasa vorticosa*. Como sabemos, a riqueza da rêde sanguinea é regra geral para todos os órgãos que têm numerosas terminações nervosas, como sejam a papilla, a polpa dos dedos a lingua, etc.

Segundo. O pigmento da face interna da choroide desempenha um papel importantissimo na visão.

Sendo a retina transparente, os raios luminosos chegam até o pigmento choroidiano, cuja função é ainda difficil de interpretar. Pode ser que esta camada pigmentar absorva os raios os mais irritantes,

representando ainda o papel de espelho reflector para os outros que impressionam os órgãos terminaes das fibras nervosas da retina.

A camada pigmentar da choroide não é sempre negra; varia muito nos diversos animaes, como por exemplo, na raça bovina, em que apresenta reflexos metallicos semelhantes á superficie de um espelho.

Podemos admittir que esta camada, tão pronunciada e opaca em alguns pontos, seja destinada a impedir, como o negro aspecto de que se reveste a face interna de nossas camaras escuras, a reflexão irregular e em todos os sentidos dos raios luminosos, e assegurar assim a nitidez da vista. Com effeito, os animaes que não possuem o pigmento choroidiano, os Albinos, não supportam senão com difficuldades grandes a acção viva da luz.

*
**

Tanto é importante o pigmento choroidiano no acto da visão, que se na velhice, havendo um descolamento da face interna da choroide, dá-se uma diminuição sensível da agudeza visual.

Podemos finalmente consignar que o papel principal do pigmento choroidiano é absorver e metamorphosear os raios na face posterior da retina.

Terceiro. Os elementos musculares da choroide

(musculos ciliares), desenvolvidos sobretudo na sua parte anterior e annexos aos prolongamentos erecteis (*processos ciliares*), são principalmente destinados a agir sobre o crystallino e lhe produzir mudanças de forma; porém não está ainda bem conhecido o mecanismo pelo qual a acção muscular age sobre a lentilha.

O musculo ciliar compõe-se, como dissemos já, de fibras longitudinaes e fibras circulares, tendo cada grupo papel differente.

Vejamol-o, as fibras longitudinaes tomam ponto fixo na união da esclerotica e da cornéa, ao nível do canal de Schlemm, levando para diante todo sacco choroidiano, em seguida a zona de Zinn, cuja tensão normal tem achatado o crystallino.

As fibras circulares, contrahindo-se comprimem, por intermedio dos processos ciliares, a circumferencia do crystallino, que cede no sentido da compressão.

Quando ha contracção da parte anterior da choroide, isto é, dos musculos ciliares, é necessariamente com o fim de produzir a adaptação.

Esta é espontanea e involuntaria, resulta de um reflexo; parece que a retina ou os órgãos centraes da função visual, percebendo á confusão da imagem reagem sobre os musculos ciliares, determinando a contracção.

Tem sido desde muito tempo reputado o ganglio

ciliar ophthalmico como centro dos reflexos; porém hoje a idéa mais corrente é que o centro destes reflexos seja na parte cephalica da medulla, na protuberancia annular e tuberculos quadrigemeos.

As fibras musculares da choroide são lisas, o que explica uma certa morosidade na adaptação.

Quanto á innervação da choroide, é feita pelo terceiro par craniano.

Com effeito, Trautvetter notou nos passaros que a excitação do motor ocular commum, torna a imagem crystalliniana anterior menor e a approxima da imagem corneana.

Nos passaros é o nervo do terceiro par que preside á actividade do musculo ciliar, é o mesmo no homem, posto que este musculo nos passaros seja composto de fibras estriadas e nos mamiferos de fibras lisas.

Quando ha paralyisia do motor ocular commum, ha inevitavelmente paralyisia de accommodação.

Podemos citar a seguinte experiencia de Morat e Doyon, relativamente ao papel do musculo ciliar na accommodação.

Experimentando em um coelho immobilisado por uma injecção de curaria e examinando as imagens de Purkinjé, isto é, as imagens do espelho corneano e do

espelho crystalliniano anterior, notaram que a secção do sympathico cervical produzia uma diminuição nas dimensões da imagem crystalliniana, enquanto a excitação deste cordão produzia mais nitidamente ainda um augmento desta imagem; isto é, esta excitação faz accomodar o olho para distancias afastadas, para o infinito, pelo achatamento do crystallino.

Qual, porém, o mecanismo desta deformação?

Pelo conhecimento havido do musculo ciliar, não se vê nenhuma de suas partes que possa por suas contrações produzir tal effeito sobre o crystallino; mas se pode admittir que sobre este musculo, como sobre muitos outros, o sympathico age por inibição e se encontra com effeito na proximidade immediata e mesmo na espessura do musculo ciliar, um plexo nervoso ganglionar, cellulas nervosas, elementos que são séde de phenomenos nervosos inhibitorios.

Além dos tres papeis importantissimos já citados da membrana musculo-vascular do olho, davam-lhe antigamente uma missão alta, a de receber a impressão da luz. Mariotte, physico notavel, e Lecat, distincto physiologista, emittiram duvidas sobre o papel da retina e davam á choroide a faculdade de impressão.

A opinião destes notaveis homens, repousava sobre os argumentos seguintes: primeiro a experiencia

ciliar ophtalmico como centro dos reflexos; porém hoje a idéa mais corrente é que o centro destes reflexos seja na parte cephalica da medulla, na protuberancia annular e tuberculos quadrigemeos.

As fibras musculares da choroide são lisas, o que explica uma certa morosidade na adaptação.

*
**

Quanto á innervação da choroide, é feita pelo terceiro par craniano.

Com effeito, Trautvetter notou nos passaros que a excitação do motor ocular commum, torna a imagem crystalliniana anterior menor e a approxima da imagem corneana.

Nos passaros é o nervo do terceiro par que preside á actividade do musculo ciliar, é o mesmo no homem, posto que este musculo nos passaros seja composto de fibras estriadas e nos mamiferos de fibras lisas.

Quando ha paralyisia do motor ocular commum, ha inevitavelmente paralyisia de accommodação.

Podemos citar a seguinte experiencia de Morat e Doyon, relativamente ao papel do musculo ciliar na accommodação.

Experimentando em um coelho immobilisado por uma injeção de curaria e examinando as imagens de Purkinjé, isto é, as imagens do espelho corneano e do

espelho crystalliniano anterior, notaram que a secção do sympathico cervical produzia uma diminuição nas dimensões da imagem crystalliniana, emquanto a excitação deste cordão produzia mais nitidamente ainda um augmento desta imagem; isto é, esta excitação faz accommodar o olho para distancias afastadas, para o infinito, pelo achatamento do crystallino.

Qual, porém, o mecanismo desta deformação?

Pelo conhecimento havido do musculo ciliar, não se vê nenhuma de suas partes que possa por suas contrações produzir tal effeito sobre o crystallino; mas se pode admittir que sobre este musculo, como sobre muitos outros, o sympathico age por inibição e se encontra com effeito na proximidade immediata e mesmo na espessura do musculo ciliar, um plexo nervoso ganglionar, cellulas nervosas, elementos que são sede de phenomenos nervosos inhibitorios.

Além dos tres papeis importantissimos já citados da membrana musculo-vascular do olho, davam-lhe antigamente uma missão alta, a de receber a impressão da luz. Mariotte, physico notavel, e Lecat, distincto physiologista, emittiram duvidas sobre o papel da retina e davam á choroide a faculdade de impressão.

A opinião destes notaveis homens, repousava sobre os argumentos seguintes: primeiro a experiencia

feita por Mariotte provou que a parte da retina correspondente ao fundo do olho, á inserção do nervo optico, é sensivel a luz; segundo, o unico ponto do fundo do olho onde não ha sensação de luz é justamente onde falta a choroide; neste, ella se deixa atravessar pelo nervo optico; terceiro, a transparencia da retina permite a penetração dos raios luminosos atravez de sua espessura até a choroide.

*
* *

Mariotte fez mais algumas experiencias que vieram em auxilio de sua maneira de pensar; porém estudos mais modernos provaram e hoje é uma idéa corrente e geralmente acceita pelos scientists, que a retina é a membrana do olho incumbida do alto encargo de receber as impressões luminosas.

Terminamos assim as breves considerações sobre o importante papel que desempenha a choroide sob o ponto de vista physiologico.

— 1802 —

SEGUNDA PARTE

CAPITULO III

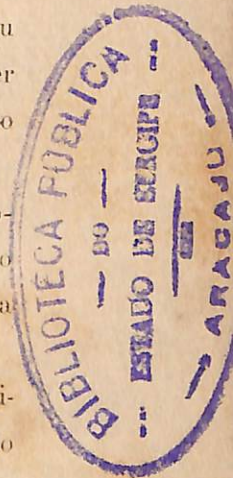Etiologia geral das Choroidites

E' um assumpto de alta relevancia este que enecemos, porém sobre o qual, infelizmente não proferiu ainda a sciencia sua ultima palavra, sendo, no dizer de Dr. Cusco, a etiologia das choroidites um ponto inteiramente obscuro.

Têm-se-lhe assignalado algumas causas predisponentes, como a idade e a influencia hereditaria. Como occasionaes, temos o traumatismo, que é sobremaneira valioso.

Para o illustre cirurgião de L. Hotel Dieu, a choroidite plastica se observaria sobretudo no adulto, sendo mais frequentemente encontrada na mulher que no homem.

Uma ferida qualquer do globo ocular, e ainda a permanencia de um corpo extranho, podem determinar choroidites. As pessoas enfraquecidas pelos diversos estados pathologicos, em estado de convalescença, são essencialmente predispostas. Citam alguns o rheumatismo e a syphilis como fornecendo grande contingente



à produção das choroidites. Devemos mencionar também a diathese syphilitica, máo grado não haver sido encontrada em muitos doentes.

O máo estado de saúde, a irregularidade das regras, a tendencia ás congestões cephalicas, são provavelmente as causas determinantes.

Wecker observou diversos casos de choroidites, sobrevivendo após uma febre puerperal, hemorragias abundantes na epocha da menopausa; de maneira que se fixou no espirito do illustre ophthalmologista a idéa de uma certa correlação entre as perturbações do systema uterino e as alterações da choroide.

Mackienz cita como causa de choroidites: primeiro a exposição a uma corrente de ar, quando o individuo em transpiração; segundo o abuso da vista para distinguir pequenos objectos; terceiro a inquietação, a insomnia, o pezar; quarto a suppressão rapida de qualquer escoamento habitual, como seja o hemorroidal.

Devemos incluir no grupo dos factores etiologicos das choroidites, principalmente da choroidite disseminada, a acção importante do calor e da luz.

Os estudos anatomicos demonstram que a choroide, também denominada membrana vascular do olho, é com

justa razão considerada a parte mais vascularizada do organismo.

Apezar de já termos dito algo relativamente aos vasos da choroide, ao tratarmos da parte anatomica, importa entrar aqui em certas minucias com respeito aos vasos desta membrana, para explicarmos melhor a acção do calor e da luz como factores etiologicos de alta monta na determinação das choroidites, nomeadamente a disseminada atrophica.

Se lançarmos a vista para a disposição dos vasos da choroide, vemos que suas arterias designadas ciliares curtas posteriores, são em numero de duas principaes, que se subdividem em cerca de vinte ramos no interior do olho. As arterias ciliares curtas posteriores provêm da ophthalmica, perfuram a esclerotica em torno do nervo optico, depois caminham directamente de detraz para deante na espessura da choroide, sempre subjacentes as veias; chegadas á região ciliar, os ramos das ciliares curtas posteriores se anastomosam com algumas recurrentes das ciliares longas e ciliares anteriores, sem fornecerem ramo algum nem á iris nem aos processos ciliares. As arterias mais curtas concorrem para a formação da rêde capillar intermediaria, donde nascem as veias.

Leber demonstrou que os dois systemas de vasos não se communicam entre si por anastomose directa, tanto que não conseguiu injectar as veias choroidianas.

Digamos, em summula embora, alguma coisa sobre as veias da choroide.

As veias da membrana vasculo-pigmentar do olho, comparadas ás arterias desta mesma membrana, têm um calibre enorme e descrevem sinuosidades, que por isto lhes dão o nome de *vasa vorticosa*. São em numero de cinco a seis, acompanhadas algumas vezes de numero egual de venulas. Depois de haverem recebido todo o sangue da choroide, convergem para o equador do olho, e se lançam na veia ophtalmica. Os confluentes das veias choroidianas convergem em raio para o mesmo ponto, onde chegam afin de formar uma veia mais volumosa; as veias de segunda ordem se terminam da mesma maneira em um tronco mais importante.

Desta convergencia de veias para uma confluencia unica, resulta o aspecto estrellado destes vasos.

As veias da choroide propriamente dicta, recebem as veias dos processos ciliares e uma parte das do musculo ciliar; as primeiras formam não mais turbilhões, porém arcadias concentricas flexuosas, que se anastomosam entre si; chegadas ao vertice dos processos ciliares, as extremidades de todas estas arcadias se

reunem em cinco ou seis venulas, affectando uma disposição em leque indo, além da *ora serrata*, se continuar sem linha de demarcação com os *vasa vorticosa*:

Devemos ainda alludir, de ligeiro, aos capillares da choroide. São contidos na camada chorio-capillar, em tal numero que, injectada e examinada com um fraco augmento, esta camada parece uniformemente rubra; apparecem como canaes corados na espessura de uma membrana homogenea dotada de grande rigidez.

Como vimos, o grande numero de arterias, veias e capillares, a riqueza extraordinaria em vasos fazem considerar a choroide a parte mais vascularisada do organismo, que se encarrega da nutrição de todas as porções do apparelho ocular; si, pois, uma causa qualquer, uma perturbação occorre na circulação da choroide, todas as partes do olho soffrem.

Devemos concluir deste longo arazoado sobre a vascularisação da choroide, que os affluxos sanguineos para esta membrana são grandes em certas e determinadas condições.

Quando um individuo se acha constantemente sob a acção de uma luz viva ou recebe raios calorificos intensos, se produzem impreterivelmente para o lado do apparelho ocular phenomenos congestivos; se o individuo se afasta das causas productoras da perturbação circulatoria, alte-

ração nenhuma se manifesta para o lado do aparelho ocular; no caso contrario, quando continúa sob a acção do calor e da luz intensa, os phenomenos congestivos se accentuam de maneira notavel, originando exsudatos, que se infiltram entre a retina e a choroide.

Examinando-se estes exsudatos, vê-se que elles se apresentam sob a forma de manchas circulares ou alveolares, de côr vermelha, perfeitamente assemelhaveis a echymoses, dando uma idéa de roseola.

A esta côr vermelha succede uma coloração amarella, que passa a pouco e pouco ao branco; como consequencia de tudo isto, dá-se inevitavelmente a atrophia choroidiana.

Alguns autores citam ainda como causas capazes de determinar choroidites, certas lezões dentarias.

Vêm a pello alguns exemplos comprobativos desta asserção.

Uma jovem de vinte annos de idade, notou que no espaço de tres semanas sua visão ia diminuindo gradualmente no olho direito, onde se lhe não deparava vermelhidão. O exame ophthalmoscopico revelou uma choroidite, apresentando marcha rapida e cuja causa era desconhecida.

Alguns dias mais tarde, entretanto, reparou-se que o primeiro molar superior direito, recentemente obturado,

accusava á pressão dores, que se propagaram até o olho direito, o qual se tornava logo lacrimajante.

Aconselhada foi a extracção do dente affectado, porém recusada pela doente, que consentiu em desobtural-o; ao cabo de oito dias todos os accidentes oculares haviam desaparecido; foi reabturado o dente, e tal bastou para que reaparecessem certas perturbações oculares, que só cederam após nova desobturação. O nexo intimo entre a obturação do dente e o apparecimento da perturbação ocular, n'este caso é evidente e indiscutivel.

Não é simples coincidencia, surgindo uma só vez e por acaso, senão um laço intimo de causa para effeito. As perturbações oculares se apresentam duas vezes e de maneira regular depois de cada obturação do dente e desaparecem, como por encanto, logo que o dente se acha livre do conteúdo.

A marcha da affecção, seu apparecimento brusco, sua cura rapida, tudo indica não ter havido, repetimos, uma simples coincidencia.

Como interpretar o desenvolvimento da molestia?

Pode-se admittir uma acção reflexa do nervo maxillar superior, sobre o ramo ophthalmico de Willes.

E' pela influencia do nervo do quinto par, que se explicam as lezões oculares em seguida ás alterações dentarias.

Passemos a tratar em particular da etiologia das choroidites mais communs.

CHOROIDITE DISSEMINADA ATROPHICA

São muitos os factores etiologicos desta affecção. Na primeira linha colloca Panas a menopausa e a syphilis, Wecker diz que a syphilis nos dois terços dos casos é o factor mais importante na producção do questionado morbo. Devemos citar ainda como de bastante valor as hêmorrhagias uterinas graves e a febre puerperal.

A syphilis, as perturbações da circulação geral, como sejam a supressão do liquido catamenial, do fluxo hemorroidal, segundo S. Duplay são as unicas causas conhecidas da choroidite disseminada atrophica.

Remy a attribue, dando-lhe mesmo muita importancia, a todas as acções traumaticas, picadas, despedaçamentos, ou contusões da choroide e feridas desta membrana, principalmente nos casos de operação, devido á introdução de corpos extranhos.

As hemorrhagias ou apoplexias da choroide ou da retina, podem agir da mesma sorte que os traumatismos. Citaremos finalmente como factores etiologicos de alta relevancia o calor e a luz intensas, quando actuam de maneira notavel.

CHOROIDITE SYPHILITICA

E' no segundo periodo e mais communmente no terceiro, que a terrivel molestia que hoje avassalla todo o globo, se manifesta no aparelho ocular, determinando diversas alterações, dentre as quaes singularizamos a choroidite syphilitica.

*
*

E' muito commum a affecção syphilitica determinar a choroidite nos seis primeiros mezes até o terceiro anno. Em alguns casos, bem que excepcionaes, a choroidite irrompe dez e mesmo quinze annos após a inoculação da syphilis pelo cancro.

CHOROIDITE SUPPURATIVA

Pode ser expontanea ou traumatica, denominada aquella tambem *ophthalmia septica*, *choroidite metastatica*, *choroidite por embolia*. Todas estas denominações indicam a influencia de estado dyscrasico ou infectuoso.

Entre os estados pathologicos nos quaes se tem notado maior numero de casos de *ophthalmia septica*, se enumeram a febre typhoide, meningite cerebro espinhal, a febre puerperal, o estado suppurativo do cordão nos rescem-nascidos, a pneumonia e finalmente a grippe epidemica, que tem fornecido muitos exemplos.

Em alguns casos, podemos dizer excepcionaes, devem

se assignalar a escarlatina grave, a variola confluenta, phlegmão erysipelatoso, a pustula maligna, a pyohemia cirurgica, a endocardite ulcerosa, e segundo Middlemoor, a cholera.

E' interessante um caso de choroidite espontanea que surgiu em um individuo, de idade avançada, viajando em um omnibus sob a acção de um frio intenso!

Tem-se encontrado communmente na choroidite septica os streptococcus, em forma de rosarios curtos. No pus proveniente dos olhos atacados de choroidite suppurativa, se ha deparado um grande numero de streptococcus; casos estes que depreciam um pouco a theoria da metastase hypocratica e a theoria moderna da embolia.

CHOROIDITE TRAUMÁTICA

Ainda mesmo que a causa apparente seja um traumatismo antigo ou recente dos olhos, a choroidite suppurativa grave ou panophtalmia, não se produz senão, devido aos germens ou suas toxinas.

Seja uma operação de cataracta, ou queimaduras pelo fogo, ou por agentes chimicos, é sempre a infecção o principal factor etiologico do morbo em questão.

Os diversos estados dyscrasicos, como o alcoolismo, a diabete, a albuminuria, se limitam a favorecer a evolução do processo suppurativo.

Muitos autores têm emittido diversas theorias para explicar a suppuração ocular.

Zehender faz intervir os decollamentos da iris.

Para Zwansy e Sattler é a hernia do vitreo no sacco estaplylomatoso. Leber insiste nos espaços intra-cellulares do epithelio, expostos á infecção, devido á queda espontanea ou traumatica da camada epithelial que forra a cicatriz.

Wajenmann, tendo feito a analyse de dezoito observações de suppuração do globo ocular, das quaes, quatro appareceram tardiamente depois da extracção de cataracta, uma consecutiva a uma iridectomia no glaucoma, e treze devido a hernias traumaticas da iris; estabeleceram o papel preponderante da distensão glaucomatosa, destruindo a cicatriz e a tornando permeavel aos germens pathogenos vindo de fora.

O corpo vitreo é o principal meio de cultura para os staphylococcus pyogenos albus, e pyogenos aureus.

Como sabemos, a infecção por via externa é muito commum.

Podemos admittir uma panophtalmia de origem interna ou por endo-infecção.

Corre na sciencia como verdade o facto seguinte: conduzindo o sangue, no seu circular continuo, nos sys-

temas arterial e venoso, germens varios, estes continuam a viver sem dar signaes da sua existencia, até que por uma causa qualquer, como um traumatismo, encontram um ponto do organismo onde haja deficiencia de meios de defeza proveniente da alteração dos seus elementos; elles neste ponto manifestam sua virulencia e determinam uma suppuração profunda.

Fazendo applicação ao órgão visual podemos dizer, o olho que soffreu um traumatismo, constitue um terreno propicio ao desenvolvimento dos germens contidos no sangue.

Em favor desta maneira de pensar vem a bacteriologia, pois, em culturas de partes antigas do corpo vitréo foram encontrados micro-organismos.

Os corpos extranhos oxydaveis asepticos, alojados nos olhos, provocam amiude a suppuração.

ESCLERO-CHOROIDITE ANTERIOR (STAPHYLOMA-
ANTERIOR)

E' fora de duvida que a formação da escleroctasia anterior, seja devida na mór parte dos casos, á esclero-choroidite, isto é, a um processo inflammatorio atrophico da choroide, acompanhado de um amollecimento da esclerotica.

Tem sido attribuida a uma diathese lymphatica ou escrofulosa nos jovens, ao arthritismo nos individuos

já entrados em annos, os quaes são entretanto mui raramente accommettidos porque, sua esclerotica apresenta muito mais resistencia á pressão intra-ocular.

ESCLERO-CHOROIDITE POSTERIOR, STALYLOMA
POSTERIOR

Não se acham ainda completamente elucidadas, as causas mais frequentes desta affecção, convindo notar que na maioria dos casos, ha um estado predisponente, explicavel por uma conformação particular do olho, que parece hereditaria e é a primeira causa da myopia.

Esta predisposição congenita, consiste n'uma parada de desenvolvimento da esclerotica na proximidade do nervo optico, justamente onde esta membrana apresenta no primeiro periodo fetal uma solução de continuidade (*hyatus escleroticus* d'Ammon).

Pode-se ainda attribuil-a até certo ponto, á acção antagonista dos musculos obliquos de uma parte e os rectos internos da outra; este antagonismo contribue naturalmente para a separação dos dois envolveros do nervo optico, que concorrem para a formação da esclerotica.

As congestões activas ou passivas dos olhos, sob a influencia das quaes se estabelece uma hypersecreção dos liquidos internos do globo ocular, têm grande valor na etiologia da esclero-choroidite posterior. Com effeito,

é a hypersecção intra-ocular que caracteriza esta molestia, devido a este facto a affecção é collocada no grupo das enfermidades hydrophthalmicas.

Quanto ás causas destas congestões oculares, nomearemos em primeiro logar, os esforços prolongados de convergencia, tanto mais peniveis quanto menos energia tiverem os rectos internos, para manter facilmente a posição convergente dos olhos.

Ainda como causas determinantes das congestões oculares, temos a posição inclinada da cabeça, luz insufficiente durante o trabalho, e por fim as perturbações da circulação geral.

A molestia de que tratamos é mais commum nas pessôas myopes e dedicadas a trabalhos assiduos em objectos approximados, feito em más condições hygienicas, ainda nos individuos jovens que se dedicam a grandes leituras, nas costureiras, nos gravadores, nos desenhistas; todavia tem se observado casos, bem que insulados, nos individuos do campo, onde não se pode attribuir o morbo a nenhuma destas causas.

TERCEIRA PARTE



CAPITULO IV

Choroidite disseminada atrophica

SYMPTOMATOLOGIA. SIGNAES OPHTALMOSCOPICOS

Verificam-se por meio do ophthalmoscopio manchas arredondadas, de coloração rosea, branca ou negra; disseminada sobre as diferentes partes do fundo do olho e mais particularmente no segmento posterior.

Estas manchas parecem á primeira vista as placas exsudaactivas, e são consideradas como taes por alguns autores. Um exame minucioso permite reconhecel-as como manchas atrophicas.

*
*
*

Estas manchas se apresentam em diferentes periodos sob formas e aspectos muito variados.

No primeiro periodo, as manchas roseas, mais ou menos arredondadas, apparecem no segmento posterior do olho e não longe da papilla. A principio ellas podem ser tomadas por echymoses, tal sua côr vermelha, que se destaca do resto da choroide; porém quando se examina a imagem recta, se percebe facilmente que são sulcadas por numerosos vasos finos, capillares, que são os da camada chorio-capillar. Os vasos choroidianos tornam-se

mais apparentes, porque a camada do pigmento epithelial tem desaparecido nos logares d'estas manchas.

Durante este periodo, que pode durar alguns mezes, a vista não é sensivelmente perturbada, o doente pouco se queixa.

No segundo periodo, nota-se uma atrophia da camada chorio-capillar, no logar correspondente á mancha rosea, o pigmento do stroma empallidece e se atrophia em seguida; os envolveros das cellulas epitheliaes rompem-se e os elementos moleculares são conduzidos para o centro da mancha atrophiciada ou para o contorno.

A accumulacão destes grãos pigmentares, constitue acervos negros, que tomam ora a forma de um círculo, ora a de manchas irregulares. O fundo da mancha atrophica, não parece tão vermelho como no primeiro periodo; elle torna-se, ao contrario, branco e os grossos vasos do *vasa-vorticosa*, as percorrem nos differentes sentidos.

*
* *

Um dos caracteres importantes das atrophias chorioidianas é a forma circular. Estas manchas são redondas e seus contornos nitidamente accusados, bem circumscriptos.

A' medida que as placas atrophicas avançam em profundidade, augmentam tambem em extensão.

O tecido choroidiano na proximidade das manchas, é susceptivel de passar por metamorphoses analogas ás daquellas, o pigmento altera-se, a circulaçãõ se modifica e o aspecto da choroide muda completamente; de claro e uniforme, que é, torna-se escuro.

No terceiro periodo, as manchas atrophicas se estendendo sobre a superficie da choroide, se approximam umas das outras, fundem-se em diversos logares, formando placas brancas, muito largas, apresentando de distancia em distancia pontos pigmentares. Esta forma de alteraçãõ apparece quasi sempre no ultimo periodo da choroidite *disseminada atrophica*; algumas vezes, porém, se generalisa logo em começo, constituindo assim uma forma particular de atrophia choroidiana generalisada.

O processo atrophico da choroide é inconstestavelmente devido a um trabalho inflammatorio, e em logares varios se nota a formaçãõ de exsudatos plasticos, cobrindo a parte atrophiciada. As placas exsudativas são de uma cõr parda ou melhor de perola, as vezes são amarelladas ou esbranquiçadas; perdem-se indistinctamente sobre as partes visinhas.

Habitualmente a affecçãõ de que tratamos concentra-se na choroide, porém existem alguns casos nos quaes o mal começa por uma infiltraçãõ serosa da retina.

SYMPTOMAS SUBJECTIVOS

No começo da molestia a perturbação da vista é pouco pronunciada, queixando-se os doentes, apenas, de uma fadiga dos olhos e uma sensibilidade exagerada para a luz.

A' medida porém, que a affecção invade as partes centraes, a vista vae *pari-passu* se enfraquecendo, os doentes não podem mais ler senão com assaz esforço. A visão central desapparece completamente, quando a atrophia tem invadido a região da macula. Muitas vezes os doentes se queixam de moscas volantes ou fixas deante dos olhos, dizem tambem ver todos os objectos como cercados de uma nuvem.

Existe ainda na choroidite disseminada atrophica escotomas os quaes foram divididos por Froerster em negativos e positivos.

Os positivos são os que os doentes accusam quando sob a acção de uma luz pouco intensa; são mais apparentes pela manhã, ao crepusculo, e apparecem quando os doentes fecham ligeiramente os olhos, de maneira a não deixar penetrar senão uma pequena quantidade de luz.

Os doentes lêem melhor com uma luz intensa do que com luz fraca.

Esta variedade de escotomas, depende de uma

diminuição da sensibilidade da região macular e das lezões que interessam geralmente os cones e os bastonetes. Os outros escotomas, denominados negativos, resultam da alteração dos elementos nervosos conductores da retina. São independentes da intensidade da luz, não interessam a visão central, porém sim a porção temporal do campo visual. Quando o doente lê, os caracteres situados para fora do campo da fixação lhe parecem mais escuros do que os situados para dentro.

E' a esta cathegoria que pertencem os escotomas da atrophia logo em começo dos nervos opticos, e da amblyopia consecutiva á intoxicação pelo alcool e pela nicotina.

Choroidite syphilitica

SIGNAES OPHTALMOSCOPICOS

Com o auxilio do ophthalmoscopio, se verificam pequenas manchas esbranquiçadas, situadas na proximidade do polo posterior do olho ou na periphèria. Estas manchas são ora insuladas, ora reunidas em grupos bastante numerosos, mas separadas pelas bordas, que apresentam uma coloração pronunciada. As manchas são situadas immediatamente atraz da retina e formadas pelos exsudatos, que deslocam o pigmento.

Notam-se ainda ao lado destas manchas esbranquiçadas, manchas mais accentuadas, ou avermelhadas.

A choroidite syphilitica se propaga facilmente para a retina, a qual perde então sua transparencia, ao mesmo tempo que seus vasos tortuosos ficam hyperemiados.

Quando notamos que os exsudatos se situam na visinhança da macula, inevitavelmente a agudeza da visão central soffre; os objectos parecem ao doente deformados, (metamorphopsia), ou menores do que realmente são (micropsia).

Symptomas subjectivos.—A perturbação da vista manifesta-se a pouco e pouco por uma mosca, que apparece diante dos olhos, depois surge uma nuvem, que se espessa, accentuando assim mais a perturbação visual.

O escurecimento da vista, é bastante caracteristico e corresponde ás alterações do corpo vitreo. E' uma especie de véo mais ou menos fino e delicado, semelhante a uma gaze ou ainda a uma teia de aranha, que constantemente se apresenta ante os olhos. O doente vê simultaneamente uma sombra e pontos anegrados que se movem. Depois surge algumas perturbações como sejam: a metamorphopsia, que é ordinariamente devida á alteração da macula, que se renova frequentemente na choroidite syphilitica.

A *photopsia*, é devida á irritação da retina; o doente experimenta constantemente sensação de circulos

luminosos scintillantes, a brilharem em forma de zigzague.

Photophobia.—O doente é accommettido de uma sensibilidade dos olhos para a luz, porém raramente attinge altas proporções; a passagem de um logar sombrio a outro onde a luz seja intensa, é muito penivel, o doente fica alguns momentos quasi cego, até a retina habituar-se á luz viva.

Esta mesma difficuldade e perturbação existe quando o individuo passa de um logar claro a um escuro.

Hemeralopia.—Como sabemos, é a cegueira nocturna; á medida que o sol vae descambando para o occaso, a visão vae sensivelmente diminuindo até a noite, em que é grande a perturbação visual.

Este phenomeno se observa na choroidite syphilitica, principalmente no periodo adeantado da molestia, quando ella tende a transformar-se em uma retinite pigmentar.

Durante muito tempo a agudeza visual não é sensivelmente alterada, a macula conserva-se intacta e o doente fica com a faculdade de ler certos numeros typographicos. A sensibilidade da retina é obtusa, de sorte que o doente para ler os caracteres mais finos, precisa de uma luz mais viva que para o olho são.

Com a marcha da afecção e agravamento das desordens, mais a visão diminue.

Cegueira completa apparecendo por accessos.— Este phenomeno é muito importante e caracteriza a marcha da choroidite syphilitica.

Nota-se que pessoas tendo uma visão admiravel, são accommettidas subitamente de uma cegueira quasi completa.

Fazendo-se applicação do ophthalmoscopio, cousa nenhuma transparece sobre a verdadeira causa desta perturbação; o phenomeno pode durar alguns dias, até mesmo semanas, desvanecendo-se no fim de algum tempo com um tratamento energico.

Ocasões ha em que, a perturbação visual desaparece sem nenhuma intervenção e de maneira rapida, a vista vae melhorando, a ponto do doente poder ler perfeitamente.

Por desfortuna, entretanto, esta melhora não é definitiva. No fim de algum tempo, difficil de precisar-se, surge um segundo ataque, um terceiro e assim se segue até a cegueira absoluta.

Campo visual peripherico.—Desde o começo da molestia, ha escotamos fixos mais ou menos extensos, que correspondem as placas atrophicas e exsudativas, com

o progresso da enfermidade nota-se a apparição de estreitamento concentrico do campo visual, ordinariamente prenuncio de uma retinite pigmentar.

Choroidite suppurativa

SYMPTOMAS OBJECTIVOS

A choroidite suppurativa apresenta ordinariamente um caracter de agudeza consideravel.

Vê-se para o lado das palpebras, principalmente a superior, um edema; a conjunctiva torna-se vermelha e intumescida, cobrindo-se algumas vezes de exsudatos fibrinosos, porem a secreção purulenta não é notavel.

A cornea é sensivel ao tocar, infiltra-se de pus, tornando-se amarellada, e se ulcera, chegando em alguns casos á perfuração; salvo quando a esclerotica cede primeiro, intuitivamente no seu ponto mais fragil, que é, como sabemos, ao nivel da inserção do musculo recto superior.

Prestando-se alguma attenção nota-se para traz da cornea, ainda transparente, pus accumulado na camara anterior; ao mesmo tempo que a iris apresenta alterações caracteristicas da irite purulenta.

Para o lado da pupilla transparece um reflexo, que denuncia a presença de pus no corpo vitreo.

Emfim, quando o pus não tem ainda atravessado a



esclerótica, o globo ocular se move com difficuldade na capsula do Tenon inflammada.

Symptomas subjectivos.—O doente de uma choroidite suppurada, accusadores, provocadas pela tensão ocular, bem patétes, ainda mesmo no começo da molestia, se irradiando em todo o lado da cabeça correspondente ao olho affectado. O doente sente ainda batimentos dolorosos esochronos com as revoluções cardiacas, e que constituem um phenomeno de facilexplicação; a cada systole cardiaca, as arterias, devido á sua elasticidade, dilatam-se pela passagem do sangue, determinando isso compressão nas terminações nervosas oculares, que, em virtude das alterações do globo ocular, se acham hyperesthesiadas,

As dores oculares podem diminuir e mesmo desaparecer, o que realmente se dá quando a pressão ocular, que muito concorre para isto, diminue pela perfuração do olho.

Podemos finalmente lembrar que em algumas occasiões, pode sobrevir uma cegueira completa, que irrompe de uma maneira rapida, apenas annunciada por photophobia, lacrimejamento e photopsia.

Quando, porem, a choroidite suppurada não passa de um epiphenomeno de uma molestia geral, o quadro

clínico se complica de outras manifestações symptomaticas.

*
*
*

Em casos, todavia raros, nos quaes a inflammação choroidiana não é grande, ainda mesmo que haja formação de um abcesso no corpo vitreo, a reacção é pouco pronunciada; as alterações da conjunctiva são pouco apreciaveis, assim como as da cornea e da iris; o olho não se deixa extravassar, porem, vai *pari-passú* se atrophiando, as dores são mais vivas, a visão persiste por muito tempo, terminando entretanto por desaparecer.

ESCLERO-CHOROIDITE ANTERIOR (STAPHILOMA ANTERIOR)

Symptomas objectivos. Apresentam-se phenomenos inflammatorios, cuja intensidade varia com o gráo de agudeza da molestia.

Observa-se para o lado da cornea uma injeção perikeratica, que cerca toda a borda corneana de uma zona rosea. Esta injeção é mais pronunciada n'um ponto limitado da circumferencia, donde ella se estende mais para o equador do globo ocular; como consequencia toda esta parte proemina ligeiramente.

A iris tambem já vai soffrendo suas alterações; muda de côr e reage muito lenta e irregularmente á luz, de sorte que a pupilla apresenta uma ligeira dilatação, mais

pronunciada na parte onde é menor a injeção da borda corneana.

Ao lado da dilatação pupillar, apparecem na iris vasos hyperemiados; algumas vezes ha adherencia da borda pupillar á capsula crystalliana. O humor aquoso fica turvo, a camara anterior parece ter augmentado em profundidade e a tensão do olho augmenta.

Não é difficil notar-se em alguns casos a opacidade e sclerose da cornea, na proximidade da região inflamada.

Verifica-se no fim de algum tempo que, a curvatura da esclerotica em torno da cornea se modifica e a parte anterior do globo ocular parece augmentada, ou ainda melhor, uma parte limitada da esclerotica começa a distender-se.

Em um gráo avançado da molestia, os phenomenos inflammatorios desaparecem.

SYMPTOMAS SUBJECTIVOS.—A intensidade das perturbações funcionaes, varia de accordo com as formas que reveste a molestia.

Assim que, as dores ciliares e a photophobia são pouco accentuadas em alguns individuos; n'outros dá-se o contrario, são tão pronunciadas a ponto de determinarem a insomnia, sobretudo no momento dos accessos.

As perturbações visuaes estão ligadas as alterações

do humor aquoso e do corpo vitreo, que acompanham muitas vezes esta affecção. Ainda as perturbações visuaes na esclero-choroidite anterior manam da myopia progressiva, pelo alongamento do eixo antero-posterior do olho, afinal devido á compressão da retina.

Não havendo complicações, o doente tem a vista em estado mais ou menos lisongeiro, bem que a applicação dos olhos, seja causa de dor, devido, como é verisimil, á fadiga prompta do musculo ciliar. Nos casos, porém, nos quaes os staphylomas augmentam em extensão e numero, a visão vaediminuindo, até desaparecer completamente.

ESCLERO CHOROIDITE POSTERIOR (STAPHILOMA POSTERIOR)

Signaes opthalmoscopicos. Não é difficil, tendo-se alguma pratica de manusear o opthalmoscopio, diagnosticar-se logo no começo a *sclero-choroidite* posterior.

Fazendo-se uso delle, se reconhece a atrophia da choroid, e a existencia de uma mancha esbranquiçada, em forma de crescente, cuja concavidade repouza na borda da papilla optica.

Observando-se desde o inicio da molestia, percebe-se que na proximidade do nervo optico, o pigmento choroidiano começa a desaparecer; o fundo do olho n'este ponto torna-se mais claro e se pode discernir mais facilmente os vasos da choroide, que são mais largos

do que os da retina, e parecem contornados de manchas apresentando um aspecto pardacento.

As manchas citadas vão pouco e pouco branqueando, os vasos desaparecem, e se forma o crescente branco, característico da atrophia choroidiana. Os vasos da retina passam livremente acima destas manchas.

*
*
*

Quando o processo atrophico tem estacionado sua marcha, a borda externa da mancha branca é limitada por uma curva bastante regular, que a separa do tecido normal, e temos então a atrophia circumscripta.

O crescente atrophico, cuja sede é muitas vezes ao lado externo do nervo optico, outras, é para baixo, muito raro para cima; pode modificar-se e apresentar já a forma de trevo, já, cercando a papilla do nervo optico, a forma de anel.

O staphyloma, na sua marcha progressiva, deixa verificar quando já notavel é seu desenvolvimento, que a papilla do nervo optico, parece oval e mais estreita, ainda mais quando a mancha atrophica se estende lateralmente; ao contrario, mais larga quando se estende para cima ou para baixo.

A atrophia da choroide e a ectasia não se limitam á immediata vizinhança do nervo optico, tem se visto apparecer em outros logares do fundo do olho, na pro-

ximidade da macula, d'onde se propaga para a papilla.

Sobre a choroide, na contiguidade do staphyloma ou da macula, manchas vermelhas se têm deparado, indicativas de derramens apopleuticos desta membrana.

*
*
*

Além dos signaes fornecidos pelo ophtalmoscopio, nos casos de staphyloma posterior, existem outros aliás de valor, como sejam: o olho torna-se myope ou a myopia, quando existente, augmenta durante o periodo progressivo da molestia; isto se dá devido a um alongamento do eixo antero-posterior do olho, pelo desenvolvimento da esclerectasia.

O globo ocular no staphyloma posterior toma a forma ovoide, se verifica pela simples inspecção que é proeminente, quando se obriga o doente a voltar os olhos para dentro, se reconhece que a esclerotica tem perdido sua curvatura normal para o equador; nos casos pronunciados distingue-se no polo posterior do olho a proeminencia azulada da esclerotica que forma o staphyloma.

Pode-se ainda verificar que o globo ocular tem perdido sua mobilidade, devido a formação da ectasia posterior, que encontra as paredes da orbita nos movimentos lateraes do olho.

Verifica-se ainda que os musculos rectos internos habituaem-se nestes casos a uma contracção quasi permanente, pela necéssidade da convergencia indispensavel aos myopes. que não veem distinctamente senão de perto, estes musculos perdem assim sua extensibilidade e não permitem ao olho voltar-se para fora como no estado normal.

Quando os progressos da molestia são rapidos, da-se o augmento da myopia, a força dos musculos rectos internos não augmenta neste curto espaço, teremos então como consequencia, uma insufficiencia destes musculos, que se tornam incapazes de conservar a convergencia dos olhos, o que pode determinar um estrabismo divergente.

Symptomas subjectivos.—Os doentes accusam algumas vezes em primeiro logar o desenvolvimento da myopia progressiva.

Existe uma correlação entre a myopia e a esclerorchoroidite posterior, a tal ponto que os dois termos se tornam synonymos, os progressos da myopia indicam os da choroidite.

Emquanto que a macula é incolume, a agudeza visual não se altera.

A perda da agudeza visual é um mau signal, segundo se manifesta lenta ou bruscamente.

Deve-se attribuil-a logo a uma choroidite macular ou uma apoplexia; nos dois casos, por meio da exploração ao perimetro se reconhece a existencia de um escotoma central positivo e a metamorphopsia.

Geralmente os individuos fortemente myopes são desagradavelmente impressionados pela luz viva, que os obrigam a usar vidros escuros.

São muito commum, neste estado pathologico as moscas volantes, as quas são devidas a numerosos exsudatos plasticos ou sanguineos que existem nas camadas profundas do humor vitreo.

Ao lado das moscas volantes podem existir fixas, que dependem da opacidade do crystallino.

O doente percebe algumas occasiões uma nuvem a restringir-lhe o campo visual, perturbação esta que depende de um descollamento da retina.

QUARTA PARTE

GAPITULO V

Anatomia pathologica

CHOROIDITE DISSEMINADA ATROPHICA

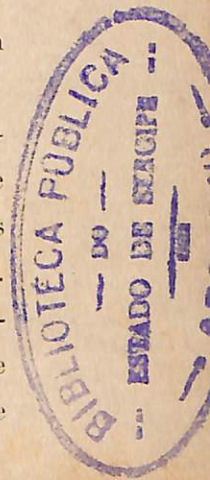
As alterações da choroide principiam nesta molestia pela camada pigmentar.

As cellulas pigmentares do stroma e da camada epithelial começam por empallidecer, seus involucros se rompem e as moleculas pigmentares são acarretadas para divrsos logares, constituindo as manchas negras.

A metamorphose porque passa o pigmento, é o resultado da alteração dos vasos chorio-capillares, que se obliteram, determinando a destruição de uma grande parte da choroide,

Outros elementos desta membrana, passam por transformações morbidas analogas, e não se encontra nas manchas atrophicas senão uma rêde fina de fibras elasticas.

Para Cusco, a atrophia da choroide é a consequencia da inflammação desta membrana. Ella se apresenta, segundo este autor, sob duas formas, uma simples, e outra complicada de alteração da esclerotica e da retina.



A obliteração dos capillares é a causa primordial de todas estas desordens, que se desenvolvem nas diferentes dyscrasias.

Têm se encontrado algumas vezes cristaes de cholesterina nas partes alteradas da choroide.

A alteração da choroide na variedade atrophica, é acompanhada de producção de um novo tecido fibrillar, que Froerster designa sob o nome de placa areolar.

Choroidite syphilitica.—Nesta affecção a choroide, a retina, a iris e os processos ciliares, são séde de lezões insuladas. Encontram-se gommas disseminadas na chorio-capillar, e na camada de fibras nervosas. Para o lado da retina, nota-se uma diminuição do calibre das arterias, devido á esclerose de suas paredes.

Em um periodo mais avançado, as partes alteradas da chorio-capillar e da retina, se transformam em tecido cicatricial, contendo em diversos pontos grupos pigmentares; no meio destas desordens os grossos vasos da choroide e da *lamina fusca* ficam muito tempo indifferentes e dellas não participam senão mais tarde.

Choroidite suppurativa.—E' esta affecção mais especialmente caracterizada pelo desenvolvimento rapido de globulos de pus no stroma da choroide, cujo tecido cellular e a *lamina fusca* são infiltrados e hypertrophados desde o começo.

Os capillares, assim como os nervos ciliares, são esbranquiçados no meio destes tecidos infiltrados, o que lhes facilita a destruição.

O derramem de serosidade e de sangue se mistura ao pus e infiltra todas as membranas do olho.

A retina é amollecida, infiltrada, e se desagrega.

O corpo vitreo se infiltra de globulos de pus e se transmuda em uma massa branca amarellada, purulenta.

Segundo Peitter o pus se forma no interior do olho, á custa da iris e da choroide.

Esclero-choroidite anterior.—Pelo estudo anatomico minucioso procedido no globo ocular, verifica-se que os processos ciliares e o musculo ciliar estão atrophados, a base da iris adherente á cornea, o crystallino cataractado e reduzido, a zonula róta de um lado e distendida do outro.

Nota-se ainda que as fibras nervosas têm em parte desaparecido, sendo esta desaparição mais notavel no nervo optico do que na retina. Isto se explica pela endovascularite, que tem sido encontrada ao longo da arteria central.

A choroide, excepto ao nivel do staphyloma e na proximidade da papilia, está em seu seu estado de integridade, bem que achatada.

Esclero-choroidite posterior.—Achoroide na parte ectasia é quasi completamente atrophiada, não resta senão uma camada muito delgada de tecido cellular; em occasiões varias é infiltrada por uma exsudação plastica.

No limite da placa ectasica se encontra algumas vezes uma forte adherencia entre a choroide e a esclerotica; esta adherencia, assim como a existencia de flocos no corpo vitreo, e ainda o engurgitamento dos vasos choroidianos, levaram Graefe a considerar a molestia em questão, uma esclero-choroidite posterior.

Estas exsudações adhesivas não se encontram sempre, e a molestia pode surdir muitas vezes dependente da herança, como phenomeno congenito.

Ainda se apresentam neste estado pathologico algumas alterações, como sejam as da retina, do corpo vitreo, e do nervo optico, iste devido á pressão interna que se exerce na direcção do eixo optico, assim como na borda interna da papilla.

O nervo optico ainda passa por algumas modificações na sua estructura; a bainha externa tende de mais em mais a separar-se da interna e o espaço vasio que dimana é occupado pelo tecido cellular frouxo.

CAPITULO VI

Diagnosticco

CHOROIDITE DISSEMINADA ATROPHICA

Não é difficil reconhecer-se uma choroidite disseminada atrophica.

As manchas atrophicas apresentam signaes muito caracteristicos, são redondas, de contorno muito nido, sulcadas por vasos bastante finos. Muitas vezes um circulo negro as cerca.

*
*
*

As manchas exsudativas da retina não podem de maneira alguma ser confundidas com as manchas atrophicas. Aquellas têm com effeito, como todas as exsudações, os contornos mal limitados; são orladas de um circulo diffuso, mais pronunciado do que as partes vizinhas da retina. A choroidite disseminada atrophica, é algumas vezes acompanhada de depositos pigmentares consideraveis e que se localisam na retina, sendo por este facto considerada uma retinite pigmentar.

Não é difficil estabelecer-mos a differença. Na retinite pigmentar verifica-se a hemeralopia, os vasos centraes são muito finos, mesmo filiformes, os depositos pigmentares se coordenam em camadas de longo a longo dos vasos, a visão peripherica é evidentè

mente retrahida, emquanto a central é incolume; ao passo que na choroidite disseminada atrophica todos estes symptomas faltam, e ainda mais, se verificam manchas brancas arredondadas, que não existem na retinite pigmentar.

Choroidite syphilitica—Baseando-nos na symptomatologia desta affecção, será difficil não reconhecermos a natureza syphilitica da choroidite.

Uma choroidite sympathica, pode facilmente simular uma choroidite syphilitica, a papilla pode se apresentar descorada ou turva n'uma e outra destas molestias, porem a existencia de uma ferida no outro olho, resolve facilmente a difficuldade.

Tem importancia para diagnosticar-se a choroidite syphilitica, a presença de pequenas manchas esbranquiçadas, que se collocam no polo posterior do olho, ou na peripheria; ora insuladas, ora reunidas em um grupo bastante compacto, porem separado pelas bordas, que apresentam uma coloração pronunciada.

Ao lado destas manchas, situadas immediatamente atraz da retina e formadas pelos exsudatos que deslocam e pigmento, existem outras menores mais pronunciadas ou avermelhadas.

Choroidite suppurativa.—Para diagnosticar-mos a

choroidite suppurativa, é mister levarmos em consideração a symptomatologia deste morbo.

E' um estado que se denuncia por um edema das palpebras, principalmente se localisando na superior. Para o lado da conjunctiva divisamos intumescimento e vermelhidão, cobrindo-se em algumas occasiões de exsudatos fibrinosos, sendo entretanto de notar que a secreção purulenta não é evidente.

Se lançarmos a vista para a cornea a encontraremos sensivel ao tocar, infiltrada de pus, ulcerando-se quasi sempre, chegando mesmo a perfuração. Alem de alguma perturbação para o lado da esclerotica, que vem a pello para nosso diagnostico, notamos para o lado da pupilla um reflexo, que denuncia a presença de pús no corpo vitreo.

Temos ainda perturbações funcionaes que nos aclaram no diagnose desta molestia. Os doentes experimentam dores oculares fortes devidas ao augmento de tensão, e que se irradiam em todo o lado da cabeça correspondente ao olho affectado.

Surdir pode, vezes varias, uma cegueira completa, apenas annunciada por photophobia photopsia e lacrimejamento.

Esclero.choroidite anterior.—Simple é por certo,

o diagnostico desta molestia, baseando-se na symptomatologia já alludida,

Uma affecção ocular denunciando-se por injecção perikeratica que cerca toda a borda corneana de uma zona rosea, e para o lado da iris alterações, como a mudança de côr e a reacção muito lenta e irregular para a luz, concorre para firmar-se um diagnostico. Não queremos entretanto com isto dizer, sejam estes dados sufficientes para um diagnostico criterioso da esclero-choroidite anterior; são precisos muitos outros.

Ainda nos fornecem um contingente valioso em prol do diagnostico exacto da esclero-choroidite anterior, as perturbações funcionaes que surgem nesta affecção, como sejam as dores ciliares mais ou menos intensas, segundo o gráo da affecção e o individuo, a photophobia e outros muitos.

Esclero-choroidite posterior.—Examinando se os caracteres apresentados pela imagem retino choroidiana, são tão precisos que é muito difficil haver engano no diagnostico.

Este exame permite determinar as lesões das membranas oculares e, ainda mais, determinar a refrangencia dos meios transparentes.

Não queremos dizer entretanto, que o exame da imagem retino-choroidiana, seja só por só sufficiente

para estabelecermos o diagnostico exacto do questionado morbo.

Impende-nos o dever de relacionar aqui alguns dados da symptomatologia como sejam: o crescente atrophico, o desaparecimento do pigmento choroidiano do fundo do olho, e outros do dominio funcional que vêm auxiliando o diagnostico, como sejam a diminuição ou mesmo perda da agudeza visual, o apparecimento de moscas volantes, podendo existir tambem fixas.

GAPITULO VII

Marcha

CHOROIDITE DISSEMINADA ATROPHICA

Esta affecção tem uma marcha muito lenta, leva mezes e mesmo annos, dois a tres para chegar ao periodo de resolução. Algumas vezes se detem para vir depois uma recabida aggravar a molestia. Uma vez tendo estacionado, as desordens, por que têm passado a choroide ficam paradas durante toda a vida, isto é, se novas causas geraes não provocarem inflammações.

Choroidite syphilitica.—A marcha desta molestia é chronica, com exacerbações aguda. Sendo bem tratada logo em começo pode desaparecer sem deixar vestigios; quasi sempre na sua marcha progressiva ou nas

recahidas, que são frequentes, ha atrophia da choroide, podendo se dá tambem a atrophia da retina e do nervo optico.

Choroidite suppurativa.—Esta affecção é geralmente de marcha sub-aguda e attinge seu maximo de intensidade, ora a molestia se detem e o globo ocular se atrophia insensivelmente, ora a suppuração continúa e determina a perfuração do olho, seja pela cornea, ou pela esclerotica distendida.

As materias purulentas e uma porção do conteúdo do globo ocular podem se escapar, e devido a isto, as dores violentas e os symptomas inflammatorios diminuem, chegando mesmo a desaparecer.

Esclero-choroidite anterior.—Tem raramente marcha aguda, muitas vezes apresenta uma evolução tão insidiosa, que a attenção não é despertada senão pelo desenvolvimeto ulterior da ectasia. Formada esta, os symptomas inflammatorios, cessam quasi completamente e a molestia parece terminada.

Pode parar assim a marcha da enfermidade, porem algumas vezes irrompe uma nova inflammação, que determina a formação de um novo staphyloma ou o augmento do primeiro.

Termina esta molestia, quando ha muitas exacerbações pela atrophia e excidio completo da choroide; o

globo ocular pode conservar a forma distendida ou tornar-se phtysico.

Esclero-choroidite posterior.—Sem apresentar symptomas inflammatorios accentuados, esta molestia tem muitas vezes marcha progressiva denunciavel ao doente pelo accrescimento de sua myopia, e ao medico pelos signaes ophtalmoscopicos, que ja relacionamos na symptomatologia. Entretanto ella pode parar a cada periodo de desenvolvimeto e ficar estacionaria.

Veze ha que, depois de uma parada mais ou menos longa, volta a molestia, podendo se repetir por muito tempo, a myopia vai augmentando, assim como as perturbações funcionaes.

Emfim podemos discriminar nesta molestia casos estacionarios, casos periodicamente progressivos e casos continuadamente progressivos.

CAPITULO VIII

CHOROIDITES MACULAR E DA REGIÃO MACULAR

As alterações da choroide podem ser localisadas sobre a macula ou em torno della, no primeiro caso temos a *choroidite macular*, no segundo a *choroidite da região macular*,

Choroidite macular.—Em alguns individuos, exactamente para traz da macula a choroide se deixa inva-

dir por massas pigmentares e cellulas, que recalcam a retina, dando-se consequentemente a atrophia das duas membranas no ponto affectado.

Fazendo-se applicação do ophthalmoscopio, nota-se uma mancha vermelha amarellada, indicando uma hemorrhagia; esta mancha é ovular ou redonda, toma progressivamente uma côr amarellada mais accentuada fazendo saliencia para o corpo vitreo; depois empallidece e se cerca de uma orla pigmentar, tornando-se finalmente azulada.

Posteriormente ha uma atrophia da choroide, seguindo-se a destruição dos elementos sensiveis da retina.

Subjectivamente o doente accusa phenomenos caracteristicos do deslocamento dos elementos retinianos ao nivel da macula, isto é, a metamorphopsia ou deformação da imagem, depois ha phenomenos que indicam um escotoma central bem limitado, devido ao desaparecimento da sensibilidade do tecido retiniano.

As dimensões do escotoma se acham em relação com as alterações retinianas; a largura não excede a um quarto do diametro pupillar, se fortuitamente a mancha cicatricial mede muitos diametros pupillares, podem se reconhecer traços de fusão de muitos nucleos primitivamente insulados.

A gravidade desta affecção é grande, o prognostico é quasi sempre desagradavel.

Tratamento

Nesta molestia podemos preccituar o iodurêto de potassio, o mercurio e localmente os revulsivos.

Choroidite da região macular.—Emquanto as lesões da esclero-choroidite posterior se estendem da papilla para a macula e ainda na choroidite macular, é ao nivel mesmo da macula que se manifestam as alterações morbidas da choroide, nos outros casos as desordens desta membrana apparecem disseminadas em toda a região macular.

No começo, a região macular se cobre de manchas pigmentares que vão augmentando e tomando a forma arredondada ou ovalar, depois se transmutam a pouco e pouco em placas nitidamente delimitadas por um quadro de pigmento.

Das placas que relacionamos, as mais brancas occupam o centro da zona affectada, enquanto as mais coradas occupam a periphèria.

Notavel é que a choroide parece estar em perfeita integridade, principalmente ao nivel da macula, que não se altera senão tardiamente; donde vem que a visão dos doentes fica durante muito tempo em bom estado.

Esta variedade de choroidite, localisada posterior



é muito commum nos instructores, e quasi sempre é de natureza syphilitica.

CAPITULO VIII

Tratamento

Choroidite disseminada atrophica.—No tratament o desta molestia procura se preencher duas condições, as quaes são: agir contra a causa geral e combater os symptomas inflammatorios locais. A omissão cu irregularidades nas funcções menstruaes, devem ser tomadas em consideração.

Devemos procurar tanto possivel regularisar as funcções uterinas, applicando sanguesugas nas partes genitales internas das coxas, uma vez por mez ou de dois em dois mezes.

Nos homens a suppressão do fluxo hemorrhoidal, exige applicação periodica de sanguesugas no anus.

E' necessario recommendar aos doentes que tenham constantemente o ventre livre e façam uso continuo de aguas mineraes. Os pés devem estar numa temperatura um pouco elevada e mantida regularmente; devemos prescrever pediluvios sinapisados ou salinos.

Contra a diathese syphilitica, submete-se o doente a tratamento especifico, prescrevem-se os mercuriaes sob diversas formas, inclusive a pilular, então empre-

garemos as pilulas de Ledillot. O tratamento mercurial deve ser continuado por espaço de muitos mezes.

No tratamento local deve-se agir de accordo com o periodo da affecção e o grau inflammatorio. A applicação de sanguesugas atraz da orelha ou na região temporal durante quinze a vinte dias, é de racional prescripção.

No segundo periodo e no terceiro, se empregam os derivativos, taes como: as ventozas seccas sobre o dorso, vesicatorios volantes, na nuca ou região temporal.

São muito efficazes, empregados como collyrios, a atropina e a eserina alternativamente.

As atrophias choroidianas antigas e que têm chegado a um periodo estacionario e latente, não exigem tratamento energico; agindo-se sobre a retina por meio de ligeiros excitantes, tem-se uma melhora sensivel da visão.

Obtêm-se vantagens no tratamento desta molestia, empregando as duchas a vapor d'agua quente, as quaes são ministradas por intermedio do vaporizador do Dr. Lourenço, por espaço de meia hora, todos os dias ou alternados.

Como vimos na etiologia desta affecção, a luz e o calor transcendem a importancia, quasi nenhuma que lhes imputam todos os opthalmologistas, como factor

relevante na determinação da choroidite disseminada atrophica.

Sabido é já que, sendo a acção do calor e da luz exercida durante muito tempo, por sobre os olhos ou sendo logo muito intensa, pode determinar desordens insuppriveis.

Devemos mencionar aqui alguns preceitos hygienicos, quer como meios preventivos, mesmo como tratamento.

A educação dos meninos exige grandes cuidados, e julgamos util precisar quaes as precauções que os parentes devem tomar, sobretudo, para aquelles que têm uma vista um pouco sensivel.

As creanças têm geralmente a pupilla dilatada, e é isto uma condição que predispõe á photophobia, indicando um estado cengestivo mais ou menos pronunciado, que em seguida pode se aggravar muito; evitam elles proprios tanto quanto podem, a influencia nociva de uma luz viva, collocando, por exemplo, deante dos olhos a mão, quando se acham em um logar fortemente claro. Aquelles que não têm o expediente de desviar-se no sentido opposto ao corpo luminoso, tornam-se estrabicos e certos casos de nystagmos não reconhecem outra causa.

Preserval-os-emos de semelhantes desordens, vi-

giando a boa disposição de suas camaças, seus leitos ou berços, que não devem ser expostos a grande claridade; serão guarnecidos de uma cortina, as armações das janelas não devem ser de coloração brilhante; deve ser proscripto o passeio com os meninos ao sol tendo a cabeça descoberta, o chapéo deve ter largas abas, para proteger a parte superior da face. Quando as creanças hão chegado a uma idade mais avançada, devem frequentar as escolas, as medidas a tomar para impedir que os primeiros estudos sejam prejudiciaes são indispensaveis, porquanto sabemos que a instrucção, é um dever para todas as classes sociaes.

Aquelles que têm um certo grau de susceptibilidade e fraqueza da vista, deverão previamente consultar ao seu medico, que lhes dirá a possibilidade de se entregarem a estudos serios ou a necessidade de se limitarem a instrucção mais elementar

Nas salas das escolas ou collegios, a maneira de illuminar, a disposição das mesas de trabalho, dos quadros, das cartas de geographia collocados nas paredes e ainda os caracteres dos livros, são assumptos que altamente impressionam o hygienista.

E' demonstrado que de todas as côres, do espectro solar, o amarello é aquella que determina excitação mais intensa da retina, depois o alaranjado em

seguida o verde. Devemos tanto quanto nos fôr permitido neutralisar a acção destas côres, já impedindo a luz natural ou artificial de agir directamente sobre a vista, já procurando absorver estes raios irritantes por meio de vidros azues.

O azul é com effeito a côr que menos irrita a membrana nervosa do olho; e, sendo a sensibilidade da retina treze vezes mais forte para com o azul que para o vermelho, a acção do primeiro será mais activa.

Mencionar é mister que, as salas, como já dissemos, devem ser banhadas por uma bôa quantidade de luz, as janellas serão grandes, as creanças jamais trabalharão em frente ás mesmas, devem receber a luz de um lado, que será o esquerdo, cessar todo o trabalho ao apparecimento do crepusculo.

Aconselharemos mesmo que o repouso deve ser renovado durante o dia.

Quanto á luz, preferiremos a emanada das lampadas a oleo, ordinariamente denominadas moderadoras, preterindo as de petroleo, que dão luz muito viva; uma e outra devem ser preferidas ao gaz e á vela, que dão uma luz muito vacillante e assaz irritante, predispondo consequentemente ás congestões.

Em todos os casos a lampada será coberta por um

vêo de uma côr accentuada ou de um globo de vidro opaco ligeiramente azulado.

Podemos ainda adoptar uma modificação simples e pouco dispendiosa: colloca-se abaixo da fonte luminosa, por exemplo um candieiro suspenso n'uma sala, uma lentilha convergente, cujo foco seja entre a luz e o ponto esclarecido; obtem-se assim uma boa luz e perfeitamente supportavel, não exercendo nenhuma influencia nociva sobre a vista; no caso contrario, estando o candieiro na mesa de trabalho, será não menos facil collocar adeante do foco luminoso uma lentilha biconvexa, a qual projectará os raios luminosos sobre o ponto a esclarecer collocado além do foco.

Aos grandes homens de gabinete que têm o habito de ler longas horas no leito, muitas vezes á luz incerta de uma vela, devemos declarar que este costume prejudica muito a visão, o trabalho em condições taes torna-se muito penoso pela tensão e extrema perturbação para o lado da vista.

O Dr. Galezowski pensa que a fadiga experimentada, resulta do facto seguinte: os raios luminosos passam perto da reborda palpebral e se dá consequentemente uma dispersão da luz; admittiremos nestes casos, congestões oculares resultantes da perturbação venosa.

As precauções hygienicas a que acabamos de alludir, devem ser tomadas de accordo com a constituição individual, assim é que, a phlethora favorece as congestões, sobretudo para o lado da cabeça; será o mesmo na anemia, se observa no anemiado um certo grau de dilatação das pupillas, condição que muito favorece as congestões das membranas internas dos olhos.

Os climas quentes influenciam evidentemente a vista, occasionando uma reverberação da luz e a acção irritante sobre os olhos.

Tem sido aconselhado aos individuos, cujas occupações os obrigam a se expor a um sol ardente nos paizes quentes, oculos azues ou pretos.

Choroidite syphilitica.—O tratamento da choroidite syphilitica para ser efficaç, deve ser instituido cêdo e seguido rigorosamente.

Em casos de diathese é preciso começar por prescripções antisiphiliticas, fricções, injeccões hypodermicas, etc.

Pode submeter-se o doente a um tratamento mercurial, preferindo o calomelanos em dozes fraccionadas, por espaço de dois a tres mezes; emprega-se tambem o sublimado.

O iodurêto de potassio desempenha papel importante nas affecções de fundo syphilitico.

Tem-se empregado as injeccões sub-conjunctivaes de sublimado com alguns resultados.

Quando houver hyperhemia, combate-se por meio do aparelho de Heurteloup, ventosas seccas, e ainda por outros meios, como sinapismos.

O doente deve se submeter ao regimen tonico e reparador, porém não excitante.

Ha imperiosa necessidade de proscreeverem-se as bebidas alcoolicas; a experiencia demonstra que estas bebidas, principalmente quando dellas se abusa, aggravam sensivelmente a syphilis.

Aos individuos cujo estado geral não é bom, sobretudo se são anemiados ou escrofulosos, o medico prescreverá preparações ferruginosas, os amargos, o óleo de figado de bacalhau e ainda o iodoformio, que nos casos de escrofula tem dado bons resultados.

*
*

As transpirações por meio de injeccões subcutaneas de pilocarpina, a collocação do doente numa camara escura, muito concorrem auxiliando outros tratamentos da choroidite syphilitica.

Como processo subsidiario ao tratamento da entidade morbida em questão, devemos mencionar as fricções, as quaes, muito mais activas que as outras medicações, como sejam pilulas de sublimado ou de

proto-iodurêto de hydragyrio, Xarope de Gibert, iodurêto de potassio, injeccões subcutaneas de cyanurêto de mercurio, permittem curar formas as mais graves da syphilis ocular e em particular a choroidite.

Galezowski colloca as fricções acima do methodo hoje muito em voga, injeccões intra-musculares ou subcutaneas, praticadas ja com o sublimado, cyanurêto e bi-iodurêto, já com outros saes de hydragyrio, soluveis ou insoluveis.

As fricções como sabemos, têm sido empregadas desde remota antiguidade, mas é a maneira de pratical-as e mesmo a duração do tratamento, que constitue o meio novo que aquelle illustre Ophthalmologista introduzio na therapeutica hodierna.

Devemos, de accordo com as idéas de Galezowski, rejeitar as doses elevadas de pomada mercurial, oito a dez grammas; não passaremos jamais de duas grammas e, segundo a idade e constituição do individuo, podemos reduzir esta dose a uma, e mesmo a cincoenta centigrammas.

Em logar do unguento Napolitano ordinario, preferimos um unguento cuja base seja a lanolina, facilmente absorvivel.

Antes de fazermos a fricção, praticaremos a ablucção da parte, por meio d'agua tepida e sabão. A fricção

deve durar quatro a cinco minutos, até que a pelle fique quasi secca.

A parte friccionada será protegida; no dia seguinte, se houver ainda pomada na região friccionada, se fará uma lavagem.

..

E' mister variar todos os dias a séde da fricção e escolher, por exemplo, os logares seguintes: primeiro dia, as regiões temporal, frontal e lado direito da nuca; segundo dia, axilla direita; terceiro, cotovello direito; quarto, flanco direito; quinto, alto da coxa direita; sexto, a cavidade poplitêa direita; setimo, a face interna da perna direita; oitavo, a planta do pé direito e em seguida a do esquerdo.

E' preciso um tratamento seguido e persistente na choroidite syphilitica; será continuado durante dois annos; dez dias de fricção e cinco de repouso, no fim de quarenta fricções, se poderá suspender esta medicação por espaço de dez dias e mesmo quinze. Fazendo-se rapidamente a eliminaçãe do mercurio, é mister não cessar a impregnação, para obtermos bons resultados.

Não devemos jamais, enquanto durar a medicação hydragyrica, prescrever o iodurêto de potassio; esta substancia tem a propriedade de eliminar o mercurio

introduzido no organismo e impedir seus efeitos salutaes.

Os doentes tratados com o iodurêto, não tiram vantagem, e devemos considerar este medicamento não só como inutil, porém mesmo como nocivo no tratamento das affecções syphiliticas dos olhos, principalmente na choroidite.

No decorrer do tratamento por este processo, devemos ficar de sobreaviso para as manifestações possíveis do pytialismo, e então a hygiene da bocca será uma preocupação.

Nas mulheres interrompe-se as prescripções no periodo menstrual. Assim o tratamento, com suas alternativas regulares, não deve fadigar os doentes.

Quando, após a cura da molestia, a força visual tem uma diminuição sensível e parece estacionaria, obtem-se melhora satisfactoria, fazendo-se na região temporal algumas injeções de strychnina.

Choroidite suppurativa.—Quando esta molestia dimana de uma causa irritante, como a permanencia de um corpo extranho no olho, a luxação do crystallino, é preciso afastar esta causa com a maior promptidão possível.

No começo combatem-se os symptomas inflammatorios, por meio de emissões sanguineas e applicação

de compressas geladas de sublimado. A tensão ocular é combatida por paracenteses repetidas.

Quando a suppuração começa por uma ferida corneana, é indispensavel tocar-a rigorosamente muitas vezes com a ponta do thermo ou do electro-cauterio; pode-se para adeante, abrir mão dos antisepticos.

Todavia, se a purulencia continúa a augmentar, pode-se tentar as lavagens da camara anterior, com solução de bi-iodurêto de mercúrio.

Darier e Abadie aconselham injeção no corpo vitréo, uma a duas gottas da solução de sublimado na proporção de 1 para 1000.

Estabelecida a purulencia da choroide nada resta mais, senão minorar os soffrimentos atrozes que perseguem os doentes, e, ainda mais procurar obter um coto regular para a applicação de um olho de vidro.

A evisceração não ha realisado as esperanças que se haviam concebidas; os doentes continuam a soffrer, a cicatrização do coto é longa e acompanhada de entumecimento das palpebras e de signaes reaccionaes vivos.

Os partidarios da evisceração dizem lograr um coto muito movel evitando os perigos mortaes impu-taveis á enucleação.

Quando o globo ocular está em verdadeira supuração, a enucleação, praticada antisepticamente de uma maneira imperiosa se impõe.

Esclero-choroidite anterior.—O tratamento desta molestia differe consoante os casos. Assim que, nos gottosos, nos rheumaticos, deve-se lançar mão das sudações, dos alcalinos, ainda dos salicylatos.

Na forma plastica com compromettimento da cornea e da iris, as preparações hydragyricas são de bom aviso, ministradas pela via gastro-intestinal; ainda em injeccões hypodermicas ou em fricções. O iodurêto de potassio presta grande serviço na dose de duas a quatro grammas.

Nos individuos lymphaticos se hão empregado os amargos, o iodurêto, o arsenico, o iodoformio, este misturado com o duplo de seu peso de café em pó, e ainda o oleo de figado de bacalhau.

Contra os accessos dolorosos acompanhados de photophobia e lacrimejamento, usam-se a morphiina em injeccões hypodermicas, o chloral e ainda o bromurêto de potassio.

No periodo staphylomatoso, quando a vista já ha desaparecido e o doente é accommettido de dères symptomaticas do glaucoma absoluto, pratica-se a enucleação terminando assim os soffrimentos.

Esclero-choroidite posterior.—Quando a esclero-choroidite está em plena evolução, é mister um tratamento curativo.

Para descongestionar a cabeça se procede ás sangrias locaes, prescrevem-se os diaphoreticos, os purgativos, a massagem combinada ao repouso dos olhos.

Estes meios são em grande parte contra-indicados nos individuos enfraquecidos, lymphaticos, e nos anemicos.

As preparações hydragyricas são sobremaneira activas, quando empregadas em fricções ou melhor ainda, em injeccões hypodermicas.

Nos escrophulosos, anemicos, gottosos e rheumaticos, é mister não ser descurado o emprego dos iodurêtos alcalinos.

Nos diabeticos deve-se muita attenção, porque é muitas vezes acompanhado de esclero-choroidite maligna.

Alguns autores dizem que as correntes continuas, applicadas localmente, teriam a propriedade de aclarar o corpo vitreo carregado de corpos fluctuantes; affirmamos entretanto que isto não está bem provado.

Quando as alterações da choroide são extensas tem se empregado com bons resultados o sublimado, em pequenas doses. Prescreve-se ainda o sublimado em

injecções sub-conjunctivaes contra as alterações maculares, causas do escotoma central.

A affecção ficando estacionaria, é preciso aconselhar grande prudencia no uso dos olhos, não fazer applicação prolongada da vista sobre objectos approximados, regular o tempo durante o qual os doentes podem ler e escrever.

Deve-se prohibir os doentes levarem muito tempo, com a cabeça e o corpo pendidos durante o trabalho. O doente não usará de luz muito fraca; finalmente deve evitar tudo que possa determinar ou favorecer o affluxo de sangue para a cabeça e os olhos, como seja—o frio das extremidades, a constipação e excesso nas refeições.

As complicações sérias para o lado do corpo vitreo, exigem o mesmo tratamento applicado no periodo progressivo da molestia.

Havendo augmento de tensão do olho acompanhado de escavações glaucomatosa, deve ser detida pela iridectomia.

Devemos ter ainda em consideração o estado dos musculos rectos internos, cuja insufficiencia pode contribuir para o desenvolvimento da molestia.

PROPOSIÇÕES

PROPOSIÇÕES

1.ª SECCÃO

ANATOMIA DESCRIPTIVA

I—A choroide é o segundo envolvero do olho.

E' uma membrana cellulo vascular, situada entre a esclerotica e a retina, mais expessa para traz, onde mede 1 millimetro.

II—A choroide é dividida em duas zonas, separadas por uma linha circular, *ora cerrata*.

III—A zona anterior da choroide é denominada ciliar, a posterior choroidiana.

ANATOMIA MEDICO-CIRURGICA

I—O musculo ciliar é uma das partes componentes da choroide; é formado por duas camadas de fibras musculares lisas. Antigamente o denominavam ligamento ciliar.

II—Uma camada é externa e de fibras radiadas, denominada musculo de Búcker, que se estende do canal de Schlemm para deante, zona choroidiana para traz.

III—A outra interna circular (musculo de Rouget e Müller), designado sob o nome de musculo tensor da choroide, musculo accommodador.

2.º SECÇÃO

HISTOLOGIA

I—A choroide é essencialmente composta de uma substancia de tecido conjunctivo, rica em cellulas estreladas, quasi sempre pigmentadas que se anastomosam, e ainda por vasos.

II—A choroide compõe-se de diversas camadas: a primeira é a membrana supra-choroidiana, membrana de Arnoldt, constituída por um tecido cellular frouxo, com cellulas pigmentares abundantes.

III—A ultima camada da choroide, que é o epithelio pigmentar ou *tapetum-nigrum*, compõe-se de um lastro de cellulas hexagonaes carregadas de pigmento, pigmento choroidiano, os quaes desenham um soberbo mosaico.

BACTERIOLOGIA

I—No globo ocular têm sido encontrados muitos germens.

Em exames praticados nos pequenos tuberculos da choroide, se ha deparado o bacillo de Koch.

II—Os estaphylococcus e estreptococcus, são muito communs nos casos de choroidite suppurada.

III—Além destes germens, muitos outros podem desenvolver sua virulencia no globo ocular, como o gonococcus de Neisser.

ANATOMIA E PHYSIOLOGIA PATHOLOGICAS

I—Procedendo-se ao exame anatomo-pathologico no globo ocular, nos casos de choroidites, notam-se diversas alterações.

II—Nas cellulas pigmentares do estroma e da camada epithelial, os envolveros são dilacerados e as moleculas pigmentares têm sido acarretadas para diversos logares, constituindo as manchas anegradas. Estas alterações se encontram nos olhos affectados de choroidite disseminada atrophica.

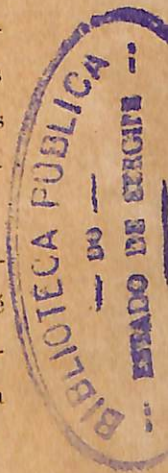III—A alteração anatomo-pathologico mais importante nos casos de choroidites disseminada atrophica, é sem duvida a atrophia choroidiana, que pode ser simples ou acompanhada de alteração da esclerotica e da retina.

3.ª SECÇÃO

PHYSIOLOGIA THEORICA E EXPERIMENTAL

I—A choroide é uma membrana vasculo-pigmentar. Os pigmentos da face interna da choroide representam papel importante na visão.

II—A camada pigmentar da choroide, absorve os raios mais irritantes e serve de espelho reflector para os outros, que impressionam as terminações das fibras nervosas da retina.



Nos Albinos a camada pigmentar falta; elles não podem supportar a luz viva.

III—A choroide é a parte do organismo mais vascularizada.

E' a circulação consideravel desta membrana, que nutre as diversas partes do aparelho ocular.

Quando se altera a circulação da choroide, altera-se inevitavelmente a nutrição do organ visual.

THERAPEUTICA

I—A brucina é um alcoloide retirado da Noz Vomica.

Os saes mais empregados são o nitrato e bromhydrato, perfeitamente soluveis.

II—A brucina augmenta a agudeza da vista peripherica e central, assim como á acção dos musculos dos olhos; diminue sua paresia e determina uma vaso-dilatação nas arterias do fundo do olho.

III—A brucina é applicada nos casos de nevrites retro-globulares agudas e chronicas, nas atrophias do nervo optico, nas retinites pigmentares progressivas, nas paresias e paralyrias do aparelho accommodador.

Tem a vantagem de, determinando a vaso-dilatação no fundo do olho, concorrer para a reabsorpção de exsudatos diversos como na choroidite exsudativa.

4.^a SECCÃO

HYGIENE

I—A falta de hygiene nas escholas, tem grande importancia na determinação das choroidites.

II—A myopia, produzida por diversas causas, contrarias á hygiene, como a leitura durante muitas horas seguidas sem luz sufficiente, o esforço de convergencia para ler typos de diminutas dimensões; muito concorre para a producção da esclero-choroidite posterior.

III—Tem importancia ainda e é contraria ás regras da boa hygiene, o facto de flexionar-se a cabeça sobre o tronco nas leituras prolongadas.

Ha incontestavelmente congestões para o lado da choroide, as quaes determinam choroidites.

MEDICINA LEGAL E TOXICOLOGIA

I—Sob o ponto de vista Medico-Legal, dá-se o nome de morte por submersão, á que succede á immersão do corpo n'agua ou em outro liquido que empida a chegada do ar ás vias respiratorias. Não é preciso para que a morte se dê, que todo o corpo seja immerso no liquido; basta a immersão da cabeça e do nariz durante algum tempo, mesmo em pequena quantidade, como se dá nos epilepticos e nos embriagados.

II—Nos individuos que succumbem por submersão a morte não se dá da mesma maneira.

III—Existem dois typos de morte por submersão. Primeiro: desde que o individuo cae n'agua, immediatamente sua respiração para, em resultado de um reflexo; depois voluntariamente continúa á respiração suspensa, procura a superficie d'agua, e após curta phase de desespero, vem a inconsciencia e succumbe por asphyxia. Segundo: a perda de conhecimento sobrevém immediatamente, o individuo não mais se debate, não tem convulsões, não aspira agua nem a ingere.

Todas as funcções do organismo, nomeadamente as do systema nervoso, têm quasi desaparecido.

A morte neste typo dá-se mais por inibição do que por asphyxia.

5.^a SECCÃO

PATHOLOGIA CIRURGICA

I—O aparelho ocular é muito sujeito a invasão por corpos extranhos.

Estes agentes podem permanecer nos olhos por muito tempo, e mesmo toda vida, sem provocar reacção, uma vez enkystados.

II—Penetrando no globo ocular, os corpos extranhos determinam ordinariamente irritações e suppurações graves..

Permanecendo nesse aparelho, produzem a ophthal-

mia sympathica e tambem choroidites como a suppurativa.

III—Quando os corpos extranhos, devido a sua localisação, não podem ser extrahidos, a cirurgia inter-vém para obstar consequencias desagradaveis, praticando a enucleação do olho affectado.

OPERAÇÕES E APPARELHOS

I—A iridectomia é uma operação praticada na iris. Esta operação é realisada em duplo fim; já para estabelecer uma pupilla artificial, com um fim optico, já para combater outros estados inflammatorios das membranas dos olhos, com um fim antyphlogistico.

II—Com o fim optico pratica-se esta operação; quando existe uma ferida central da cornea, na oclusão da pupillia normal, na cataracta capsular central estacionaria, etc.

Com o fim antyphlogistico, pratica na affecção glaucomatosa, nas irites ou irido choroidites acompanhadas de adherencia da borda pupillar, nos casos de synechias posteriores totaes ou multiplas, largas que a atropina não conseguiu despedaçar.

III—Os instrumentos mais usados nesta operação vêm ser o blepharostato, a pinça de fixação, a faca recta, pinça de limpeza da iris, a thesoura-curva.

CLINICA CIRURGICA—(1.^a cadeira)

I—A exenteração é uma operação que a cirurgia moderna emprega no organ da visão, quando este se acha affectado, qualquer que seja a affecção, principalmente havendo uma choroidite suppurativa.

II—Na choroidite suppurativa, quando todo o tecido é inflammado, havendo imprescindivel necessidade de intervenção, e temendo se praticar a enucleação, por causa de uma meningite suppurativa, que pode determinar a morte, a exenteração é mais que racional.

III—A exenteração é uma operação por meio da qual se destaca a conjunctiva ocular em torno da cornea, até um a dois millímetros da borda desta membrana; retirando-se a cornea com um estreito anel escleral, pratica-se evacuação do pús nos casos de choroidite suppurativa.

CLINICA CIRURGICA—(2.^a cadeira)

I—Ja é de muito bom effeito o processo que a cirurgia emprega, para reparar as perdas de substancias que se dão para o lado das palpebras.

II—E' a blepharoplastia a operação que se pratica no intuito de reparar a palpebra in totum ou em parte.

III—Quando a perda de substancia é na palpebra inferior, pode se empregar o processo de Dieffenbach que consiste em dar á perda de substancia uma forma

triangular, tirando na proximidade da mesma um retalho identico.

6.^a SECCÃO

PATHOLOGIA MEDICA

I—São diversas as molestias que concorrem effizamente para producção das choroidites.

II—A syphilis desempenha um papel sobremaneira importante.

A diathese escrophulosa e lymphatica, o arthritismo, trazem contingente valioso para a determinação das choroidites, principalmente da esclero-choroidite anterior.

III—Algumas molestias favorecem o apparecimento das choroidites.

A typhus, a meningite cerebro espinhal, a febre puerperal, a grippe epidermica, estão neste grupo, na producção da choroidite suppurativa.

PROPEDEUTICA

I—Varios são os processos propedeuticos para diagnosticar-se as choroidites.

II—A inspecção do aparelho ocular e o interrogatorio são de alto valor.

III—A ophthalmologia dispõe de um aparelho com o qual se faz o exame do fundo do olho; é o ophthalmos-

copio, o qual bem applicado fornece dados efficazes para o diagnostico das choroidites.

CLINICA MEDICA—(1.^a cadeira)

I—Intoxicações diversas, geraes, se reflectem sobre o organo da visão, produzindo alterações graves.

II—Entre estas intoxicações destacam-se as produzidas pelo alcool e a nicotina.

III—Estas substancias, quando dellas se abusa, determinam amblyopias denominadas toxicas.

CLINICA MEDICA—(2.^a cadeira)

I—O aparelho ocular é sede de perturbações pronunciadas dependentes de estados morbidos varios.

II—O mal de Bright, o bocio exophthalmico e a tabes dorsualis, produzem perturbações gravissimas para o lado da visão.

III—A tabes dorsualis determina perturbações incuraveis da vista, como a amblyopia devida á atrophia papillar.

7.^a SECCÃO

MATERIA MEDICA, PHARMACOLOGIA E ARTE DE FORMULAR

I—O hermophenyl é um composto organo-metallico.

Chimicamente é o oxydo de mercurio dissolvido no phenol-desulfonato de sodio.

II—Este corpo se apresenta sob a forma de um pó esbranquiçado, amorfo, muito soluvel n'agua. Tem

propriedades ante-vegetativas e bactericidas de primeira ordem.

III—Dotado de um poder antiseptico notavel, e tendo a vantagem de não ser caustico nem irritante, tem sido muito empregado nas ophthalmias dos recém-nascidos. Emprega-se na proporção de 1 para 30, 50 e mesmo 1 para 100.

HISTORIA NATURAL MEDICA

I—Grande numero de plantas se propõe ao tratamento das choroidites.

II—Entre muitas, ha o jaborandi e a noz-vomica, de importancia notavel no tratamento dessas affecções.

III—São alcaloides dessas plantas os mais empregados nas choroidites: a pilocarpina na choroidite exsudativa, a strychnina na choroidite syphilitica, para elevar a força visual quando se acha diminuida.

CHIMICA MEDICA

I—Dionina ou chlorhydrato de ethylmorphina, é um corpo derivado da morphina, de que tem as propriedades.

E' um pó branco crystallino, de sabor ligeiramente amargo, muito soluvel no alcool, porém insolavel no ether e no chloroformio.

II—A dionina é um precioso succedaneo da morphi-

na; tem propriedades hypnoticas, sedativas e calmantes.

Tem sobre a morfina a vantagem de não produzir nauseas, vomitos, constipações e syncopes.

III—Mui importante é a dionina em ophtalmologia, devido ás suas propriedades analgesicas e lymphagogas.

Tem uma acção excitante sobre os epithelios dos capillares sanguineos, augmenta a vitalidade dos tecidos lymphaticos e por isto é muito empregado nas feridas da cornea. A dionina é ainda utilizada para acalmar as dores, nas irites, no glaucoma e nas choroidites.

8.^a SECÇÃO

OBSTETRICIA

I—As perturbações do aparelho genito-urinario se reflectem sobre o organ da visão, produzindo diversos estados morbidos, como sejam as choroidites.

II—As irregularidades das regras, a febre puerperal, principalmente na epocha da menopausa, são causas determinantes de choroidites.

III—Existe uma certa correlação entre as perturbações do systema uterino e as alterações morbidas da choroide.

CLINICA OBSTETRICA E GYNECOLOGICA

I—A dystocia fetal resulta de um obstaculo anteposto ao parto pelo feto.

Ora existe dystocia unica, isto é, sendo os outros factores do parto, bacia utero normaes, etc, existe uma anomalia do lado do feto; ora elle vem complicar a dystocia materna.

II—Na dystocia por excesso de volume physiologico do feto, este, sendo bem proporcionado, pode passar o normal pelo seu peso e suas dimensões.

III—A dystocia causada por excesso de volume e falta de rotação das espaduas, se traduz clinicamente por duas maneiras differentes; ora a cabeça fetal não marcha mais na excavação, porque os esforços para a expulsão se esgotam sobre a espadua e não se transmitem á ella, ora a cabeça tem sahido espontaneamente, porém as espaduas ficam retidas na parte superior da excavação.

9.^a SECÇÃO

CLINICA PEDIATRICA

I—As affecções da membrana vasculo pigmentar do olho, podem apparecer em todas as edades.

II—E' na idade adulta, nos individuos gastos pela syphilis, que a membrana cellulo-vascular soffre.

III—As choroidites apparecem nas creanças portadoras de syphilis hereditaria.

São ainda accommettidas de choroidites, as creanças muito cedo obrigadas a grandes leituras.

10.^a SECÇÃO

OPHTALMOLOGIA

I—Choroidites são affecções da membrana cellulovascular do olho, que têm recebido nos ultimos tempos attenção especial dos ophthalmologistas.

II—A choroide é a parte mais vascularisada do organismo.

E' a circulação desta membrana que se encarrega da nutrição do olho; rompendo-se o equilibrio circulatorio, altera-se a nutrição do globo ocular, como occorre nas choroidites.

III—As choroidites, estes estados pathologicos da membrana vusculo-pigmentar, são de alta gravidade.

São mais graves as choroidites atrophicas, principalmente quando existe atrophia da macula ou choroidite macular.

11.^a SECÇÃO

CLINICA DERMATOLOGICA E SYPHILIGRAPHICA

I—A syphilis, este terrivel morbus que hoje empolga a todo Universo, reflecte-se no aparelho ocular, determinando affecções de alta gravidade, como sejam as choroidites.

II—Como affecções da choroide de fundo verdadeiramente syphilitico salienta-se a choroidite denominada syphilitica.

III—A syphilis, seja congenita ou adquirida, determina choroidites.

12.^a SECÇÃO

CLINICA PSYCHIATRICA E DE MOLESTIAS NERVOSAS

I—A ataxia locomotora progressiva é uma enfermidade do eixo espinhal.

II—Esta affecção se traduz principalmente pela abolição progressiva da coordenação dos movimentos, com integridade da força muscular.

III—Esta molestia do feixe espinhal, se reflecte sobre o aparelho ocular.

Produce paralysias oculares, perturbações pupillares e accommodativas.

Determina ainda atrophia dos nervos opticos.

Visto.

Secretaria da Faculdade de Medicina da Bahia, 25 de Outubro de 1904.

O Secretário,

Dr. Menandro dos Reis Meirelles.

ERRATA

Pag.	1	linha	7	em vez de	diante	leia-se deante
"	1	"	10	"	"	"
"	5	"	23	"	"	"
"	6	"	1	"	"	"
"	6	"	6	"	"	"
"	10	"	19	"	"	"
"	12	"	17	"	"	"
"	13	"	24	"	"	"
"	19	"	18	"	"	"
"	20	"	7	"	"	"
"	21	"	13	"	"	"
"	22	"	10	"	"	"
"	22	"	25	"	"	"
"	25	"	21	"	"	"
"	25	"	14	"	"	"
"	26	"	13	"	"	"
"	27	"	3	"	"	"
"	27	"	5	"	"	"
"	27	"	18	"	"	"
"	27	"	19	"	"	"
"	27	"	19	"	"	"
"	35	"	16	"	"	"
"	36	"	36	"	"	"
"	37	"	8	"	"	"
"	41	"	24	"	"	"
"	42	"	2	"	"	"
"	42	"	4	"	"	"
"	42	"	14	"	"	"
"	44	"	5	"	"	"
"	44	"	24	"	"	"
"	46	"	14	"	"	"
"	47	"	9	"	"	"
"	48	"	4	"	"	"
"	48	"	9	"	"	"
"	48	"	9	"	"	"
"	53	"	1	"	"	"
"	53	"	13	"	"	"
"	54	"	8	"	"	"
"	54	"	19	"	"	"
"	60	"	25	"	"	"
"	61	"	10	"	"	"
"	62	"	12	"	"	"
"	62	"	17	"	"	"
"	66	"	3	"	"	"
"	66	"	13	"	"	"
"	77	"	6	"	"	"
"	83	"	6	"	"	"
"	83	"	21	"	"	"
"	84	"	21	"	"	"
"	84	"	21	"	"	"
"	89	"	12	"	"	"
"	93	"	1	"	"	"

NOTA

No Exordio, pagina 1, linha 7, onde se lê--pratico; leia-se pratico,
e na pagina 11, linha 2, onde se lê--ocular--leia-se:--ocular.
Na pagina 41, linha 5, onde se lê--Symptomas objectivos--leia-
se: Signaes assim como, no staphyloma posterior



Seo querido amigo e dilecto collega
Dr Francisco Timentel Tenes q
modesta mas sincera recencia
de amizade do collega e amigo
Seu Leitor

12-12-904

